Ghid de lucrări practice în OFTALMOLOGIE

Sub redacţia: D. CHISELIŢĂ

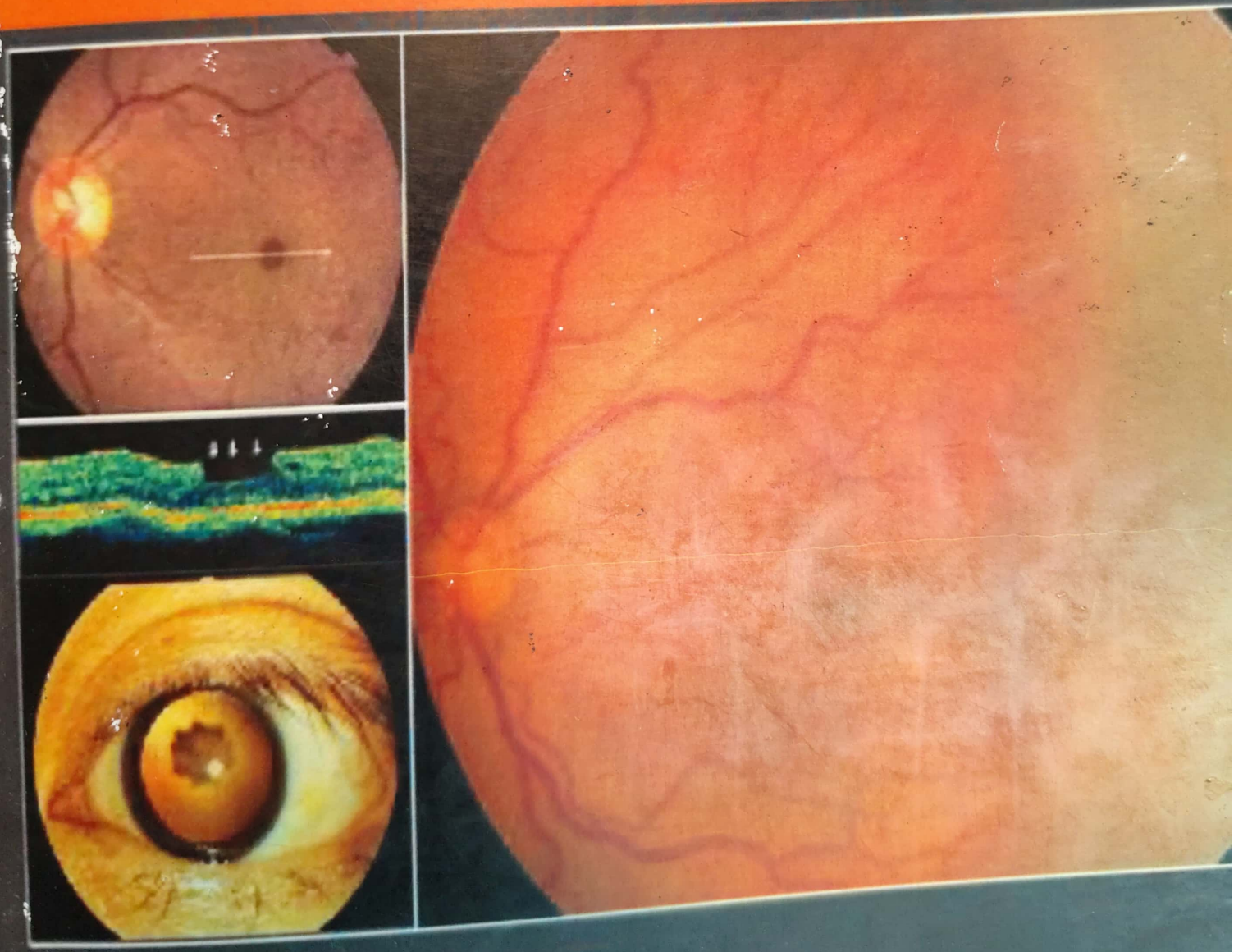

Iaşi 2001

Scanned with OKEN Scanner

Sub redacția
D. CHISELIȚĂ

GHID DE LUCRĂRI PRACTICE ÎN OFTALMOLOGIE

Prof. Dr. D. Chiseliță
Şef de lucrări C. Bogdănici
Şef de lucrări V. Rusu
Asist. univ. D. Apătăchioae
Asist. univ. D. Brănişteanu
Asist. univ. G. Macovei
Prep. univ. I. Antohi
Prep. univ. C. Marcu

EDITURA CERMI
IAŞI 2001

Scanned with OKEN Scanner

CUVÂNT ÎNAINTE

Multă vreme studenții în medicină au resimțit din plin absența unui ghid de lucrări practice în oftalmologie. Decizia elaborării unui astfel de îndreptar a fost luată cu ușurință, iar speranța editării rapide a unui asemenea instrument de lucru a fost imensă.

Dar dificultățile nu s-au lăsat așteptate.

Mai întâi simplitatea aproape banală a subiectelor (din punct de vedere tehnic) s-a lovit de dificultatea exprimării clare în text. O realitate cel puțin paradoxală...

Apoi angajarea în acest proiect a tuturor cadrelor didactice din disciplină a generat o diversitate de stiluri care a necesitat un efort de remodelare și de compatibilizare a informațiilor oferite studenților.

Nu în ultimul rând, dificultăți au rezultat și din necesitatea de a asigura un echilibru între informațiile clasice și cele moderne.

Editarea acestui ghid sugerează totuși că dificultățile au fost depășite în cea mai mare parte.

Îndreptarul se adresează în primul rând studenților medicinești dar și rezidenților în oftalmologie aflați la începutul activității lor. El reprezintă în același timp un punct de plecare pentru toți cei care doresc să se inițieze în tainele oftalmologiei.

Cu inerentele neajunsuri pe care le are o asemenea acțiune de pionerat în oftalmologia românească, sperăm că acest ghid de lucrări practice își va găsi utilitatea dorită și necesară.

Iași, ianuarie 2001

Prof. Dr. Dorin Chiseliță

Scanned with OKEN Scanner

CUPRINS

I. ANATOMIA ŞI FIZIOLOGIA ANALIZATORULUI VIZUAL (D. Apătăchioae)
- Anatomia orbitei 1
- Anatomia globului ocular 3
- Anatomia nervului optic şi a căilor optice intracraniene 13
- Anatomia anexelor globului ocular 14
- Fiziologia vederii 19

II. FOAIA DE OBSERVAŢIE OFTALMOLOGICĂ (G. Macovei)
- Anamneza 25
- Examenul clinic general 28
- Examenul ocular 28
- Examene complementare 31

III. EXPLORAREA ACUITĂŢII VIZUALE (I. Antohi)
- Definiţie şi morfofiziologie 32
- Clasificări şi unităţi de măsură ale acuităţii vizuale 33
- Determinarea acuităţii vizuale 35
- Factori de variaţie a acuităţii vizuale 40
- Aspecte patologice ale acuităţii vizuale 41

IV. METODE DE DETERMINARE A REFRACŢIEI OCULARE (C. Bogdănici)
- Metode subiective 44
- Metode obiective 45
- Refracţia binoculară 54
- Determinarea refracţiei la copil 55

V. CÂMPUL VIZUAL (C. Marcu) 56
- Determinarea câmpului vizual 57
- Semiologia deficitelor perimetrice 62

VI. EXPLORAREA SIMŢULUI CROMATIC (C. Bogdănici) 65
- Metode de examinare 67
- Tulburări ale simţului cromatic 70

VII. EXAMENUL SEGMENTULUI ANTERIOR (D. Chiseliţă)
- Luminatul lateral simplu şi combinat 72
- Examenul biomicroscopic 72
- Determinarea presiunii intraoculare 75
- Gonioscopia 78
- Ecografia convenţională 81
- Ecografia biomicroscopică 81
- Alte metode de investigare a segmentului anterior 82

VIII. EXAMENUL SEGMENTULUI POSTERIOR (D. Brănişteanu)
- Oftalmoscopia 84
- Biomicroscopia fundului de ochi 87
- Investigaţii paraclinice 90

Scanned with OKEN Scanner

IX. EXPLORAREA PARACLINICĂ A NERVULUI OPTIC (V. Rusu)
- Electroretinograma 96
- Potenţiale evocate vizuale 96
- Angiofluorografia 98
- Ecografia 98
- Oftalmodinamometria 99
- Procedee radiologice 100
- Metode speciale de investigare a capului nervului optic 101

X. EXAMINAREA ECHILIBRULUI OCULOMOTOR (C. Bogdănici)
- Examinarea staticii oculare 103
- Măsurarea deviaţiei strabice 105
- Examinarea mişcărilor oculare 108
- Examenul vederii binoculare 109

XI. MANEVRE OFTALMOLOGICE (V. Rusu)
- Instilaţii oculare 112
- Aplicarea unguentelor în sacul conjunctival 113
- Pansamentele oculare 114
- Extragerea corpilor străini corneeni 115
- Extragerea corpilor străini conjunctivali 117
- Eversarea pleoapei superioare 117
- Spălătura sau irigarea conjunctivală 118
- Testul Schirmer 119
- Palparea sacului lacrimal 120
- Irigarea şi cateterizarea căilor lacrimale 121

BIBLIOGRAFIE SELECTIVĂ 123

Scanned with OKEN Scanner

CAPITOLUL I

ANATOMIA ŞI FIZIOLOGIA ANALIZATORULUI VIZUAL

ANATOMIA ORBITEI

Orbitele sunt două cavităţi osoase situate de o parte şi de alta a foselor nazale. Ele au formă piramidală cu baza anterior şi vârful posterior, cu patru pereţi şi numeroase orificii. Axul orbitei este orientat oblic dinainte înapoi şi dinafară înăuntru.

Pereţii orbitei sunt următorii (fig.I.1):

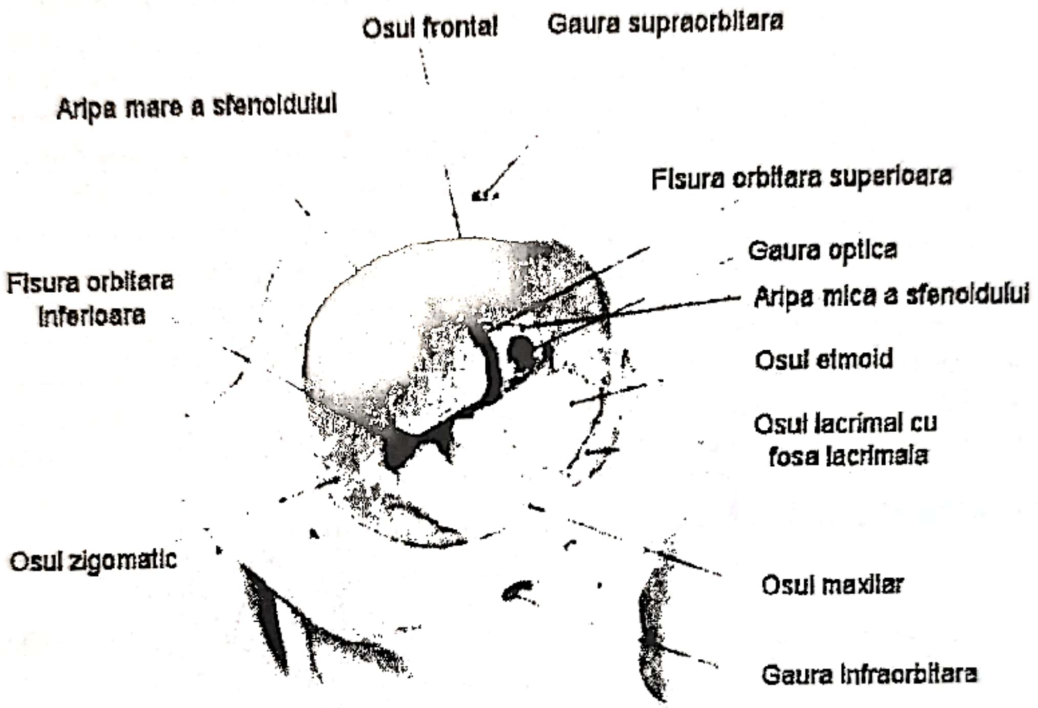

Fig.I.1:Pereţii orbitei

a) Peretele superior (plafonul) este alcătuit din osul frontal şi aripa mică a sfenoidului. În regiunea antero-laterală a plafonului, la nivelul osului frontal se descrie fosa glandei lacrimale. Tot la nivelul osului frontal se află o altă depresiune numită foseta trohleară (situată antero-median în plafon) pe care se inseră trohleea, element cartilaginos de susţinere a muşchiului mare oblic.

b) Peretele median este alcătuit dinspre anterior spre posterior din patru oase: apofiza frontală a maxilarului, osul lacrimal (la nivelul lui se descrie fosa lacrimală ce conţine sacul lacrimal), lama orbitară a etmoidului şi corpul sfenoidului. Fosa lacrimală se continuă inferior cu canalul osos lacrimo-nazal ce se deschide în meatul inferior al fosei nazale de aceeaşi parte. Dintre pereţii orbitei, peretele median este cel mai subţire, de aceea se mai numeşte şi lamina papiracee. Este vulnerabil la traumatisme şi reprezintă poarta de intrare pentru infecţiile pornite din sinusurile etmoidale.

c) Peretele inferior (planşeul) este alcătuit din trei oase: faţa orbitară a maxilarului, zigomaticul şi palatinul. Faţa orbitară a maxilarului, situată median este regiunea cea mai

Scanned with OKEN Scanner

fragilă a planşeului şi este interesată frecvent în traumatismele orbitei soldate cu fracturi ale oaselor acesteia.

d) Peretele lateral, cel mai gros şi mai rezistent perete, este alcătuit din două oase: zigomaticul şi aripa mare a sfenoidului.

La nivelul pereţilor orbitari se descriu câteva orificii importante:

-gaura optică situată în vârful orbitei în grosimea aripii mici a sfenoidului, se continuă cu canalul optic ce conţine nervul optic, artera oftalmică şi fibre nervoase simpatice din plexul carotidian. La adult găurile optice au diametrul de aproximativ 6,5 mm. Dimensiunile lor cresc în gliomul nervului optic; o asimetrie de peste 1.5 mm între diametrele celor două găuri optice indică o posibilă tumoră a nervului optic;

-fisura orbitară superioară este situată între aripa mică şi aripa mare a sfenoidului. Are lungimea de 22 mm şi prezintă o porţiune superioară prin care trec nervii lacrimal, frontal şi trohlear şi o porţiune inferioară (separată de cea superioară de inserţia osoasă a muşchiului drept extern) prin care trec nervii oculomotor comun, nazo-ciliar, oculomotor extern, vena oftalmică superioară şi fibrele nervoase simpatice. Porţiunea inferioară a fisurii orbitare superioare împreună cu gaura optică sunt înconjurate de un inel tendinos (inelul Zinn) rezultat prin fuzionarea tendoanelor posterioare ale muşchilor extraoculari drepţi, ridicător al pleoapei superioare şi mare oblic ce îşi au originea osoasă la acest nivel (fig.I.2);

-fisura orbitară inferioară este delimitată de peretele lateral şi inferior al orbitei. Conţine ramul nervos maxilar al trigemenului şi vena oftalmică inferioară.

Marginea anterioară a orbitei poartă numele de rebord orbitar şi prezintă patru unghiuri: supero-intern, supero-extern, infero-intern şi infero-extern.

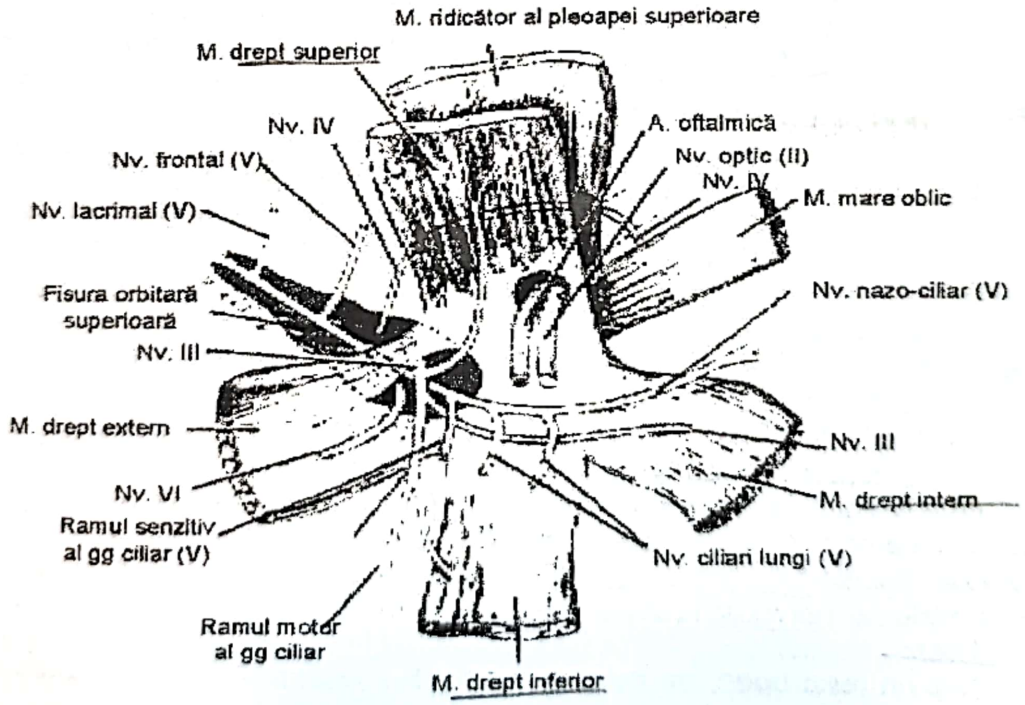

Fig.I.2.Vârful orbitei

Orbita conţine următoarele structuri anatomice:

-globul ocular situat anterior, ocupă doar 1/5 din volumul orbitei; este acoperit de o capsulă (capsula lui Tenon) ce separă globul de celelalte structuri intraorbitare; în spatele globului ocular se descrie spaţiul retrobulbar;

Scanned with OKEN Scanner

-mușchii extraoculari (patru mușchi drepți și doi mușchi oblici), mușchiul ridicător al pleoapei superioare;

-nervii cranieni II (optic), III (oculomotor comun), IV (trohlear), VI (oculomotor extern), și V (trigemen), nervi vegetativi (simpatici și parasimpatici);

-artera și venele oftalmice cu ramurile lor;

-grăsimea orbitară.

ANATOMIA GLOBULUI OCULAR

Globul ocular are forma aproximativ sferică. Partea anterioară transparentă numită cornee este un segment de sferă cu raza de curbură mai mică decât restul globului. În mod normal diametrul antero-posterior al globului ocular variază între 21 și 26 mm. El este mai redus la hipermetropi și mai crescut la miopi.

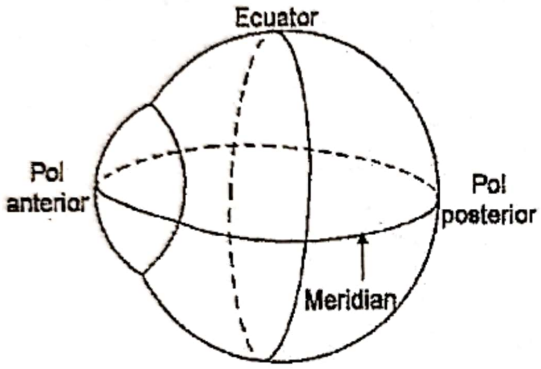

Fig.I.3: Repere topografice ale globului ocular

Globul ocular prezintă câteva repere importante (fig.I.3):

-polul anterior: extremitatea anterioară a globului ocular;

-polul posterior: extremitatea posterioară a globului ocular;

-ecuatorul: cerc perpendicular pe axul antero-posterior, situat la distanță egală de cei doi poli;

-meridianele: cercurile care trec prin cei doi poli și care se denumesc după orele de ceasornic.

Aceste repere sunt importante pentru că ajută la localizarea leziunilor globului ocular (de exemplu: contuzia oculară poate interesa polul anterior sau posterior; o opacitate corneană poate fi situată pe meridianul ore 12; o dezlipire de retină se poate întinde anterior de ecuator etc.).

Globul ocular este situat în partea anterioară a orbitei pe care o depășește fiziologic înainte, mai ales în regiunea externă, astfel că peretele său extern este cel mai vulnerabil la traumatisme.

Globul ocular prezintă un perete și un conținut (fig.I.4 și I.5).

Peretele globului ocular

Peretele globului ocular este alcătuit din trei tunici concentrice:

a) tunica externă fibroasă, reprezentată de scleră și cornee;

b) tunica mijlocie vasculară (uveea), reprezentată de iris, corp ciliar și coroidă;

c) tunica internă, nervoasă reprezentată de retină.

Sclera

Este un țesut opac, de culoare alb-sidefie. Reprezintă 4/5 posterioare ale tunicii externe a globului ocular și are următoarele repere:

-fața externă convexă ce oferă inserțiile mușchilor extraoculari;

-fața internă concavă ce vine în raport cu coroida și corpul ciliar;

-orificiul anterior la nivelul căruia se continuă cu corneea; joncțiunea dintre scleră și cornee poartă numele de limb sclero-cornean;

-orificiul posterior prin care trece nervul optic.

Grosimea sclerei este variabilă: 1 mm posterior în jurul orificiului nervului optic, 0,6 mm la limbul sclero-cornean și 0,3 mm înapoia inserției mușchilor extraoculari.

Histologic sclera este un țesut conjunctiv dens format din substanță fundamentală, fibre (de colagen și elastice) și foarte rare fibrocite. Fibrele de colagen au o dispoziție anarhică, ceea ce explică aspectul opac al sclerei.

Vascularizație: sclera este o structură avasculară. Ea se hrănește prin imbibiție din vasele straturilor vecine (la interior corpul ciliar și coroida, la exterior țesutul episcleral).

Sclera anterioară este acoperită de 3 straturi vasculare:

1.vasele conjunctivei bulbare;

2.vasele episclerale superficiale din capsula Tenon; aici apare congestia maximă în episclerite;

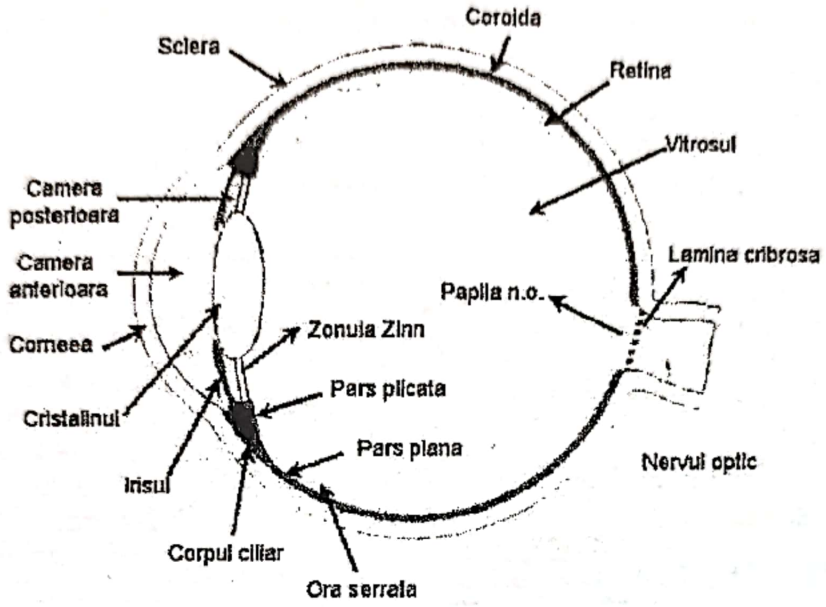

Fig.I.4.Globul ocular – profil

3.vasele episclerale profunde adiacente sclerei: sunt congestionate în sclerite. Administrarea topică de substanțe vasoconstrictoare (adrenalină, fenilefrină) nu are efect la acest nivel și ajută astfel la diferențierea leziunilor inflamatorii superficiale (conjunctivite, episclerite) de cele profunde (sclerite).

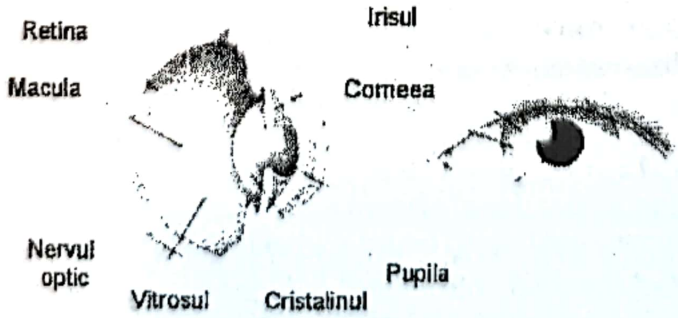

Fig.I.5: Globul ocular – fata si profil

Scanned with OKEN Scanner

Corneea

Reprezintă porțiunea anterioară transparentă a tunicii fibroase a globului ocular. Se continuă cu sclera la nivelul limbului sclero-cornean. Privită din față corneea are formă ovalară cu axul mare orizontal (diametrul orizontal de 12 mm, iar diametrul vertical de 11 mm), privită dinspre interior este circulară cu diametrul de 11,5 mm.

Corneea are două fețe:

-fața anterioară convexă în raport cu filmul lacrimal (cu raza de curbură de aproximativ 7,8 mm);

-fața posterioară concavă în raport cu umoarea apoasă din camera anterioară (cu raza de curbură de 6,5 mm).

Grosimea corneei este de 1 mm la periferie și 0,6 mm în centru.

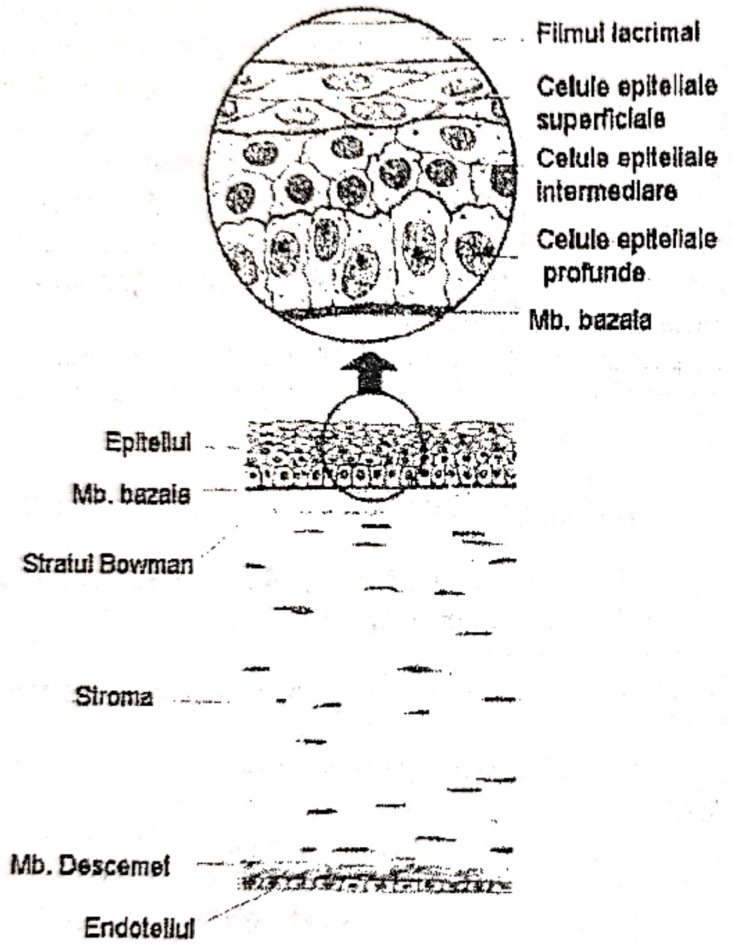

Fig.I.6: Structura histologica a corneei

Histologic corneea este alcătuită din 6 straturi (fig.I.6) care de la exterior spre interior sunt:

1.filmul lacrimal;

2.epiteliul cornean pavimentos stratificat nekeratinizat alcătuit din 5 - 6 straturi în care se disting 3 zone principale:

-zona superficială cu celule lungi, turtite, dispuse în 2-3 straturi ce se descuamează;

-zona intermediară cu 2-3 rânduri de celule cubice;

-zona profundă cu celule cilindrice cu potențial mitotic crescut.

3.stratul Bowman este o structură laminară, acelulară, rezultată din condensarea anterioară a stromei corneei;

4.stroma reprezintă 90% din grosimea corneei. Este un țesut conjunctiv alcătuit din substanță fundamentală, keratocite și fibre de colagen dispuse într-o manieră foarte ordonată, ceea ce conferă transparență corneei;

5.membrana Descemet este membrana bazală a celulelor endoteliale corneene;

6.endoteliul cornean este alcătuit dintr-un singur strat de celule poliedrice, turtite, în mozaic. Aceste celule nu au capacitate de regenerare (sau dacă o au, aceasta este foarte redusă). Numărul lor scade odată cu înaintarea în vârstă, dar funcția endoteliului se menține prin creșterea în dimensiuni (polimegetism), modificarea formei (pleiomorfism) și migrarea celulelor restante. Când densitatea celulelor endoteliale scade sub 600 celule/mm² (cu vârsta, după intervenții chirurgicale pe glob deschis) apare decompensarea endoteliului și edem cornean consecutiv.

Scanned with OKEN Scanner

Nutriția corneei: corneea este o structură avasculară, aportul metabolic și energetic realizându-se prin imbibiție de la nivelul lacrimilor și umorii apoase, iar în periferie de la nivelul vaselor limbice.

Irisul (uveea anterioară)

Reprezintă partea anterioară a uveei. Este situat înapoia corneei și înaintea cristalinului. Are aspectul unui diafragm muscular cu două fețe și două circumferințe:

Fața anterioară delimitează îndărăt camera anterioară și este alcătuită din două zone:

-zona ciliară reprezentată de 2/3 externe ale feței anterioare, cu aspect striat radiar dat de traiectul vaselor iriene stromale;

-zona pupilară reprezentată de 1/3 internă a feței anterioare iriene, cu aspect neted.

Cele două zone sunt separate la nivelul coleretului irian care este o proeminență festonată, mai mult sau mai puțin vizibilă, în funcție de cantitatea de pigment. În grosimea coleretului se află micul cerc arterial al irisului. Fața anterioară a irisului are o colorație variabilă de la individ la individ, în funcție de numărul de melanocite din stroma iriană (număr redus - culoare albastră, număr crescut - culoare brună).

Fața posterioară iriană delimitează înainte camera posterioară. Are culoare brun închisă datorită pigmentației iriene la toți indivizii indiferent de culoarea feței anterioare.

Marea circumferință (rădăcina irisului) se continuă posterior cu corpul ciliar, iar anterior delimitează împreună cu periferia corneei unghiul camerular.

Mica circumferință (marginea pupilară) delimitează pupila. La acest nivel stratul pigmentar posterior se răsfrânge anterior devenind vizibil pe marginile pupilei și poartă numele de tiv sau lizereu pigmentar.

Histologic irisul este alcătuit din:

1.epiteliul anterior cu fenestrații permite stromei iriene să vină în contact direct cu umoarea apoasă;

2.stroma iriană formată din țesut conjunctiv lax ce conține celule (fibroblaști, melanocite, mastocite), vase, nervi și fibre musculare netede (sfincterul pupilar);

3.epiteliul posterior conține două straturi celulare:

-stratul anterior format din celule mioepiteliale ce alcătuiesc mușchiul dilatator al pupilei;

-stratul posterior format din celule cubice pline cu pigment melanic.

Corpul ciliar (uveea intermediară)

Reprezintă partea mijlocie a uveei. Se întinde între rădăcina irisului (anterior) și coroidă (posterior) pe o lungime de 6-7 mm. Pe secțiune meridională (fig. I.4) are aspect triunghiular cu baza anterior (numită și fața iriană) și vârful la ora serrata (linie festonată circulară ce separă corpul ciliar situat anterior de coroidă și retină situate posterior). Are o față externă în raport cu sclera și una internă ce corespunde corpului vitros. Privită dinspre interiorul globului ocular, fața internă prezintă două porțiuni:

-*pars plicata* (cu lungimea de 3-4 mm) adiacentă irisului, delimitează periferic camera posterioară. Este alcătuită din numeroase creste radiare numite procese ciliare. Acestea sunt formate din ghemuri vasculare învelite în țesut conjunctiv și acoperite de un epiteliu bistratificat ce conține un strat extern (către ghemurile vasculare) pigmentat și un strat intern (către camera posterioară) cu numeroase mitocondrii și activitate metabolică intensă cu rol în secreția umorii apoase. Între procesele ciliare se află niște depresiuni numite văi ciliare la nivelul cărora se inseră fibre elastice cu traiect radiar spre ecuatorul cristalinului și care formează ligamentul suspensor al cristalinului sau zonula Zinn.

-*pars plana* (cu lungimea de 4 mm) este adiacentă retinei și coroidei de care e despărțită prin ora serrata. Spre deosebire de pars plicata, pars plana este netedă. La nivelul el se inseră fibre elastice ce contribuie la formarea zonulei Zinn.

Scanned with OKEN Scanner

În grosimea corpului ciliar se află mușchiul ciliar situat anterior și extern. El este reprezentat de un ansamblu de fibre musculare netede dispuse:

-longitudinal spre exterior (sub scleră); formează mușchiul Brucke - Wallace;

-radiar în regiunea intermediară;

-circular spre interior (mușchiul Rouget - Müller).

Coroida (uveea posterioară)

Reprezintă porțiunea posterioară a uveei și are un orificiu anterior corespunzător orei serrata, un orificiu posterior prin care trece nervul optic, o față externă convexă în raport cu sclera și o față internă concavă în raport cu retina.

Histologic prezintă patru straturi de la exterior spre interior:

1.lamina fusca: o membrană intens pigmentată;

2.stratul vaselor mari coroidiene;

3.stratul coriocapilar (arteriole și venule ce provin din vasele mari);

4.membrana bazală sau membrana Bruch.

Retina

Retina este cuprinsă între ora serrata (anterior) și originea nervului optic (posterior). Fața externă convexă este în contact cu membrana Bruch, iar fața internă corespunde vitrosului.

Histologic retina este alcătuită din celule senzoriale (fotoreceptoare), celule nervoase (bipolare, ganglionare, amacrine și orizontale) și celule de susținere (celule Müller, microglii).

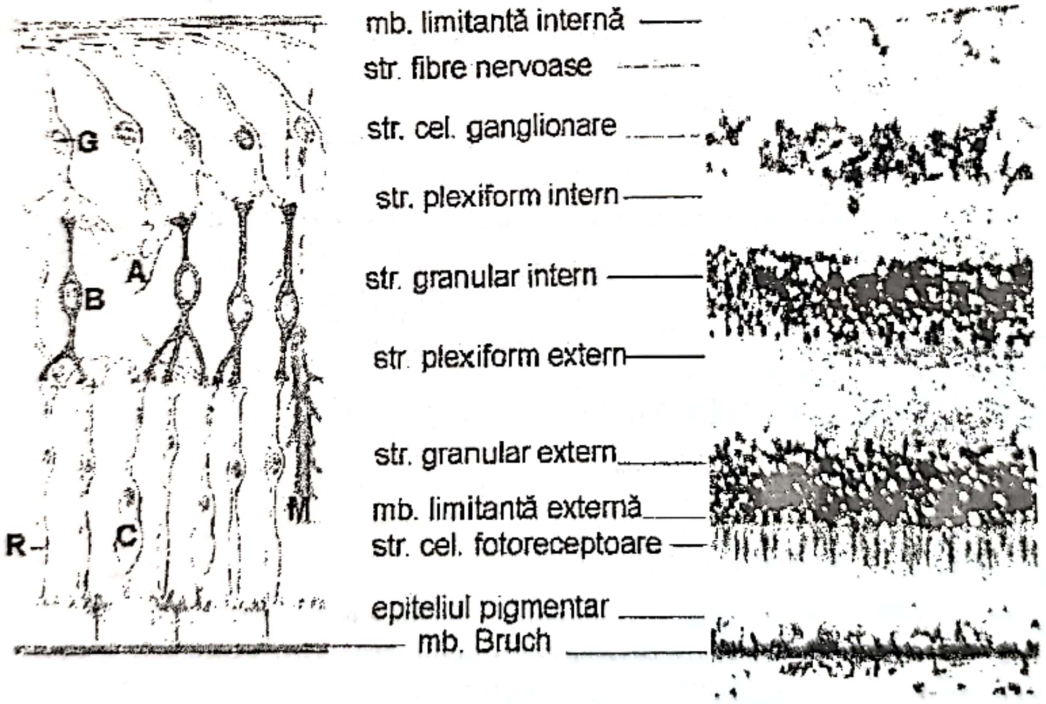

Fig.I.7.Structura histologică a retinei (R-bastonaș; C-con; A-celulă amacrină; G-celulă ganglionară; M-celulă Muller; B-celulă bipolară)

Celulele fotoreceptoare sunt de două tipuri:

-celule cu bastonașe (100 milioane); densitatea lor este mare în periferia retinei, scade spre mașulă și lipsesc complet în fovee și foveolă; sunt adaptate pentru vederea în lumină slabă (vederea scotopică);

-celule cu conuri (5 milioane); densitatea lor este maximă în fovee și foveolă pentru ca pe măsură ce ne îndepărtăm de acestea numărul lor să scadă; sunt adaptate pentru vederea în lumină puternică (fotopică), distingerea formelor și culorilor.

Scanned with OKEN Scanner

Scanned with OKEN Scanner

Celulele bipolare fac sinapsă prin dendrite cu celulele fotoreceptoare iar prin axoni cu celulele ganglionare. Axonii celulelor ganglionare se adună într-un fascicul ce părăsește globul ocular la nivelul papilei pentru a forma nervul optic.

Retina este o structură bine diferențiată, alcătuită din 10 straturi care de la exterior spre interior sunt (fig.I.7):

1.epiteliul pigmentar: un strat de celule încărcate cu melanină în contact strâns cu membrana Bruch. Epiteliul pigmentar împreună cu membrana Bruch și coriocapilara din coroidă formează un complex implicat ca un tot unitar în anumite afecțiuni degenerative sau inflamatorii ale maculei;

2.stratul celulelor fotoreceptoare: conține segmentul extern al celulelor fotoreceptoare; între straturile 1 și 2 se produce clivajul în dezlipirea de retină;

3.membrana limitantă externă (derivată din celulele Müller);

4.stratul granular extern (conține corpul celular al fotoreceptorilor);

5.stratul plexiform extern (joncțiunea dintre celulele fotoreceptoare și bipolare);

6.stratul granular intern (conține nucleii celulelor bipolare, celulelor Müller, amacrine și orizontale);

7.stratul plexiform intern (joncțiunea dintre celulele bipolare și celulele ganglionare);

8.stratul celulelor ganglionare (corpul celulelor ganglionare);

9.stratul fibrelor nervoase retiniene (axonii celulelor ganglionare);

10.membrana limitantă internă (delimitează retina de vitros și este derivată din celulele Müller).

La nivelul retinei se disting două zone mai importante din punct de vedere funcțional (fig.I.8):

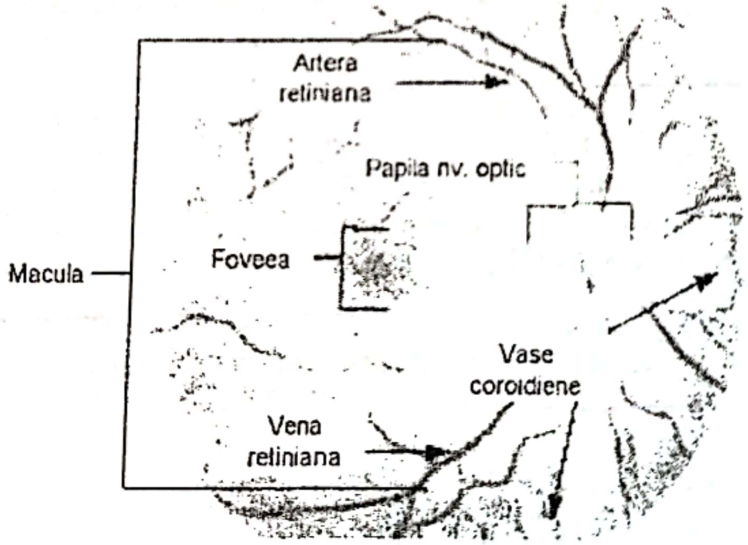

Fig.I.8.Polul posterior al globului ocular

Macula (pata galbenă sau retina centrală)

Este o zonă circulară delimitată de arcadele vasculare temporale superioară și inferioară, cu diametrul de aproximativ 5,5 mm. Are culoare gălbuie datorită pigmentului xantofil prezent în această zonă. În centrul maculei se află foveea, zonă circulară cu diametrul mai mic (1,5 mm) și cu grosimea mai redusă decât restul maculei și retinei. În centrul foveei există o depresiune cu diametrul și mai mic (0,35 mm) numită foveolă. Marginile foveolei sunt evidente clinic ca un reflex circular numit reflexul foveolar vizibil la examenul oftalmoscopic. El se explică prin diferența de grosime a limitantei interne (mai

groasă în afara foveolei şi mai subţire în interiorul ei). Absenţa reflexului foveolar denotă prezenţa unei leziuni la acest nivel.

Cele trei zone concentrice diferă între ele prin aspectul histologic: foveea diferă de restul maculei prin prezenţa exclusivă de celule cu conuri în stratul fotoreceptor, foveola reprezintă zona retiniană cea mai subţire pentru că este alcătuită doar din epiteliul pigmentar şi stratul celulelor fotoreceptoare (fig.I.9). Acest aspect histologic particular permite sensibilizarea directă a celulelor fotoreceptoare de către stimulul luminos şi nu indirect prin traversarea celorlalte straturi retiniene. Foveola reprezintă astfel zona retiniană cu acuitatea vizuală maximă.

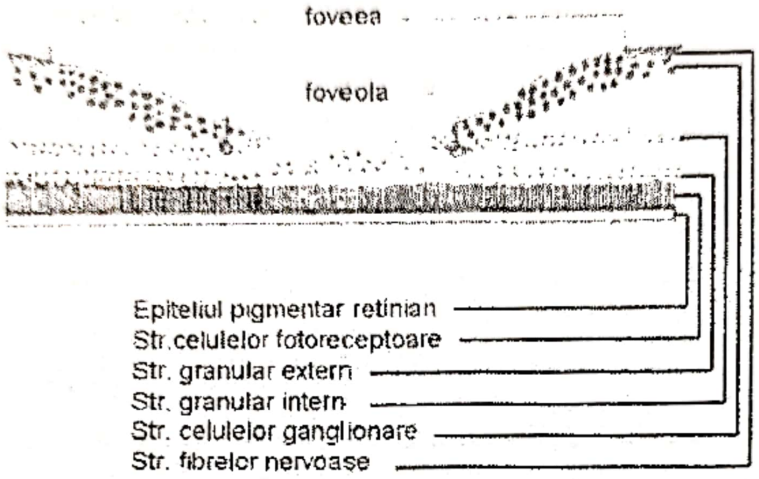

Fig.I.9.Structura histologică a retinei în zona foveală

Papila nervului optic (capul nervului optic, discul optic)

Este o zonă circulară cu diametrul de 1,5 mm, mai deschisă la culoare decât restul retinei şi corespunde originii nervului optic. Este situată nazal şi superior faţă de foveolă. În zona centrală a papilei se află vasele care irigă retina (artera centrală a retinei şi vena centrală a retinei). La nivelul papilei nu există celule fotoreceptoare, motiv pentru care se mai numeşte şi pata oarbă.

Conţinutul globului ocular

Camera anterioară, camera posterioară, circuitul umorii apoase

Camera anterioară este o cavitate plină cu un lichid numit umoarea apoasă. Este situată între faţa posterioară a corneei şi faţa anterioară a irisului. La unirea periferiei corneei cu rădăcina irisului se află unghiul camerular ce conţine reţeaua trabeculo-schlemmiană cu rol important în circuitul umorii apoase.

Camera posterioară este o cavitate delimitată anterior de faţa posterioară a irisului, posterior de hialoida anterioară şi periferic de corpul ciliar. Conţine ca şi camera anterioară umoare apoasă. Cele două camere comunică prin intermediul pupilei.

Umoarea apoasă este un lichid transparent cu densitatea asemănătoare apei, secretat de procesele ciliare în camera posterioară de unde traversează pupila în camera anterioară. De aici este evacuată prin reţeaua trabeculară în canalul Schlemm, venele apoase din grosimea sclerei şi în final în venele episclerale. Aceasta reprezintă calea convenţională, trabeculo-schlemmiană prin care se drenează 80-90% din umoarea apoasă. Restul de 10-20% se evacuează pe calea uveo-sclerală, neconvenţională (umoarea apoasă din camera posterioară traversează corpul ciliar şi ajunge în spaţiul supracoroidian; de aici străbate sclera prin orificiile vasculare şi ajunge în orbită).

Scanned with OKEN Scanner

Cristalinul

Este o lentilă biconvexă, transparentă, situată în spatele pupilei în camera posterioară. Prezintă o față anterioară cu raza de 10 mm, o față posterioară mai bombată, cu raza de 6 mm și un ecuator (locul unde se întâlnesc cele două fețe la periferia cristalinului). La nivelul ecuatorului se inseră zonula Zinn. Diametrul cristalinului este de aproximativ 10 mm, iar grosimea în regiunea centrală de 5 mm. Aceste dimensiuni cresc odată cu avansarea în vârstă.

Histologic cristalinul prezintă la exterior un sac capsular alcătuit din capsula anterioară și capsula posterioară. Sub capsula anterioară se află epiteliul cristalinian (unistratificat, format din celule cubice cu capacitate mitotică). Ansamblul capsulă anterioară și epiteliu poartă numele de cristaloidă. La nivelul ecuatorului celulele epiteliale se divid, migrează posterior și se transformă în fibre cristaliniene (celulele își pierd organitele și nucleii și se alungesc) (fig.I.10). Acest proces are loc continuu ceea ce explică creșterea în dimensiuni a cristalinului cu vârsta. În centrul cristalinului se află nucleul alcătuit din fibre cristaliniene formate în timpul vieții embrionare, iar spre periferie se află corticala alcătuită din cele mai noi fibre cristaliniene.

Cristalinul este avascular (nutriția se realizează prin imbibiție din umoarea apoasă și vitros) și fără inervație proprie.

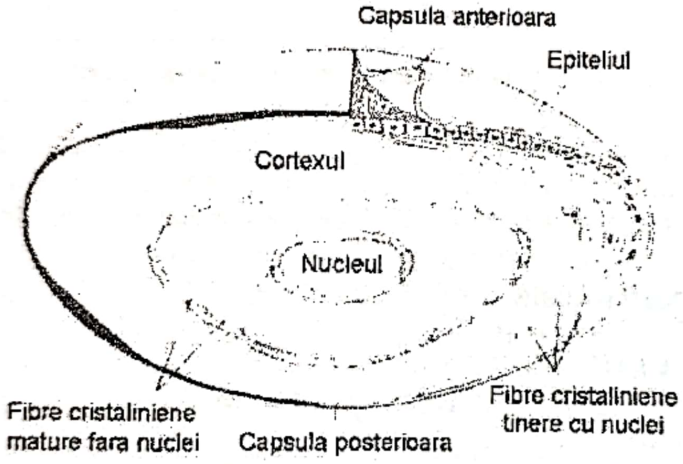

Fig.I.10.Structura histologică a cristalinului

Cavitatea vitreană

Este cea mai mare cavitate a ochiului (80% din volumul său) fiind delimitată anterior de cristalin, zonulă și corp ciliar, iar posterior de retină. Cavitatea vitreană conține vitrosul, un gel transparent alcătuit din fibre de colagen, substanță fundamentală (ce include acid hialuronic) și celule vitreene (fibrocite, hialocite). Vitrosul vine în contact cu structurile vecine prin intermediul unei membrane numită hialoidă. Aceasta prezintă o porțiune anterioară (în contact cu fața posterioară a cristalinului, zonulei și corpului ciliar până la ora serrata) și una posterioară (în contact cu membrana limitantă internă a retinei).

Vascularizația globului ocular și a orbitei

Artera oftalmică ia naștere din artera carotidă internă (fig.I.11). Pătrunde în orbită prin gaura optică împreună cu nervul optic și se divide în numeroase ramuri.

Artera centrală a retinei se desprinde din artera oftalmică la aproximativ 10 mm în spatele globului ocular, pătrunde în nervul optic și devine vizibilă la nivelul papilei nervului unde se divide în ramuri nazale și temporale. Ramurile arterei centrale a retinei

Scanned with OKEN Scanner

irigă straturile interne retiniene până la nivelul stratului plexiform extern precum şi capul nervului optic.

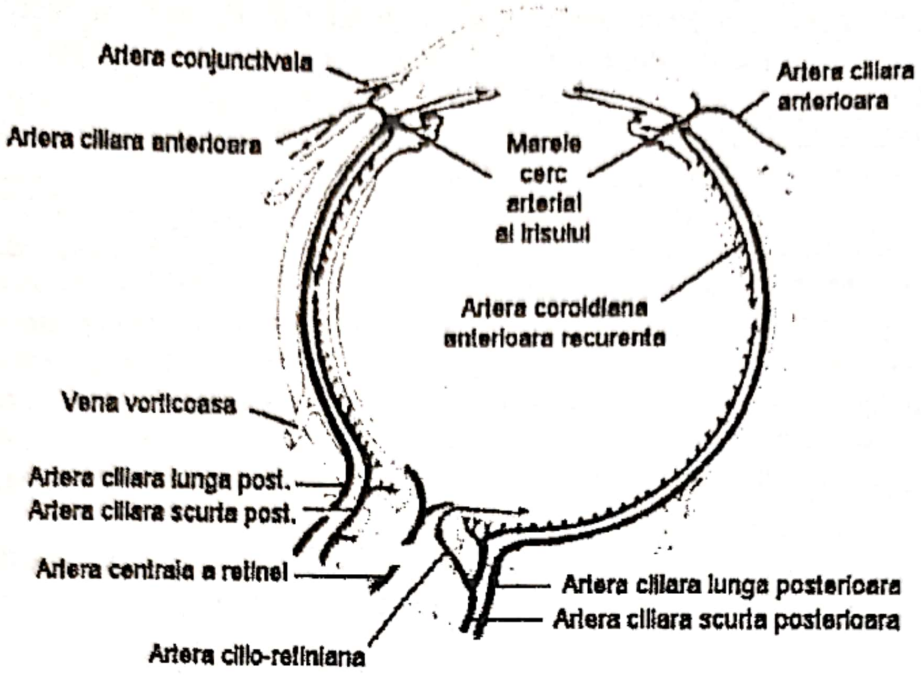

Fig.I.11.Vascularizaţia globului ocular

Arterele ciliare lungi posterioare sunt în număr de două (nazală şi temporală) şi iau naştere din artera oftalmică imediat în spatele globului ocular. Ele perforează sclera de o parte şi de alta a nervului optic, intră în spaţiul supracoroidian (între coroidă şi scleră) şi merg anterior până în grosimea corpului ciliar unde se anastomozează cu arterele ciliare anterioare şi formează marele cerc arterial al irisului. Acesta irigă următoarele structuri:

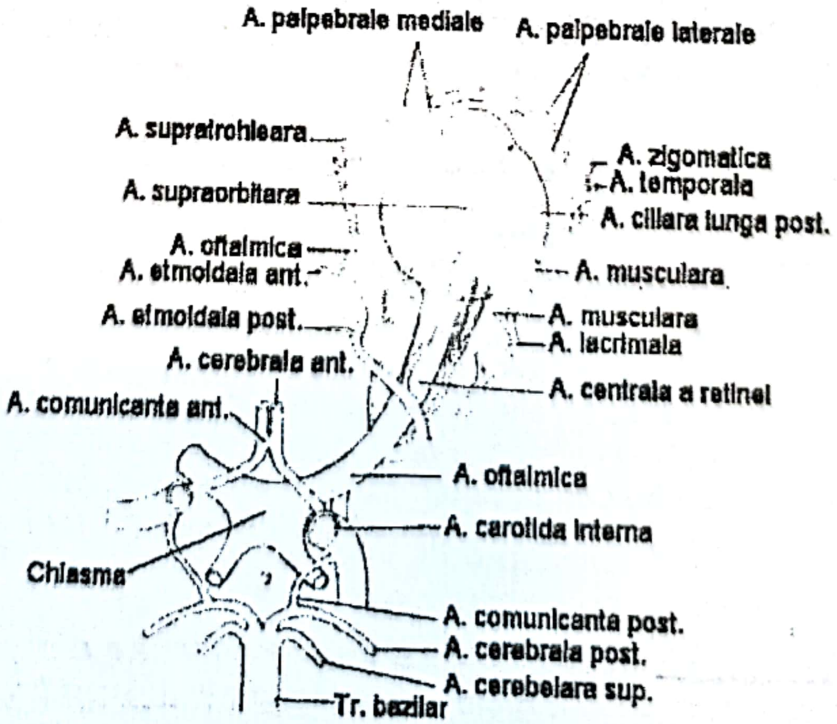

Fig.I.12.Artera oftalmică şi ramificaţiile ei

Scanned with OKEN Scanner

-corpul ciliar;

-irisul (din marele cerc arterial al irisului pornesc vase radiare care se anastomozează ulterior formând micul cerc arterial al irisului în grosimea coleretului);

-porţiunea anterioară a coroidei prin ramuri recurente;

-conjunctiva şi episclera din jurul limbului sclero-cornean.

Arterele ciliare scurte posterioare îşi au originea tot în spatele globului ocular dar sunt mai numeroase. Ele perforează sclera în jurul nervului optic şi se ramifică în straturile coroidei asigurând vascularizaţia porţiunii posterioare a acesteia.

La nivelul vaselor mici (arteriole şi venule) venele urmează traiectul arterelor. Drenajul venos final al globului ocular se realizează în cele patru vene vorticoase ce părăsesc sclera în spatele ecuatorului şi formează în orbită două vene oftalmice ce se varsă în sinusul cavernos.

Din artera oftalmică se mai desprind o serie de artere ce irigă celelalte structuri ale orbitei (fig.I.12):

-artera supratrohleară şi supraorbitară ce se distribuie tegumentelor regiunii supraorbitare şi palpebrale superioare;

-artera lacrimală ce irigă glanda lacrimală şi muşchiul drept extern;

-arterele musculare ce irigă musculatura extraoculară şi din care provin arterele ciliare anterioare;

-arterele etmoidale.

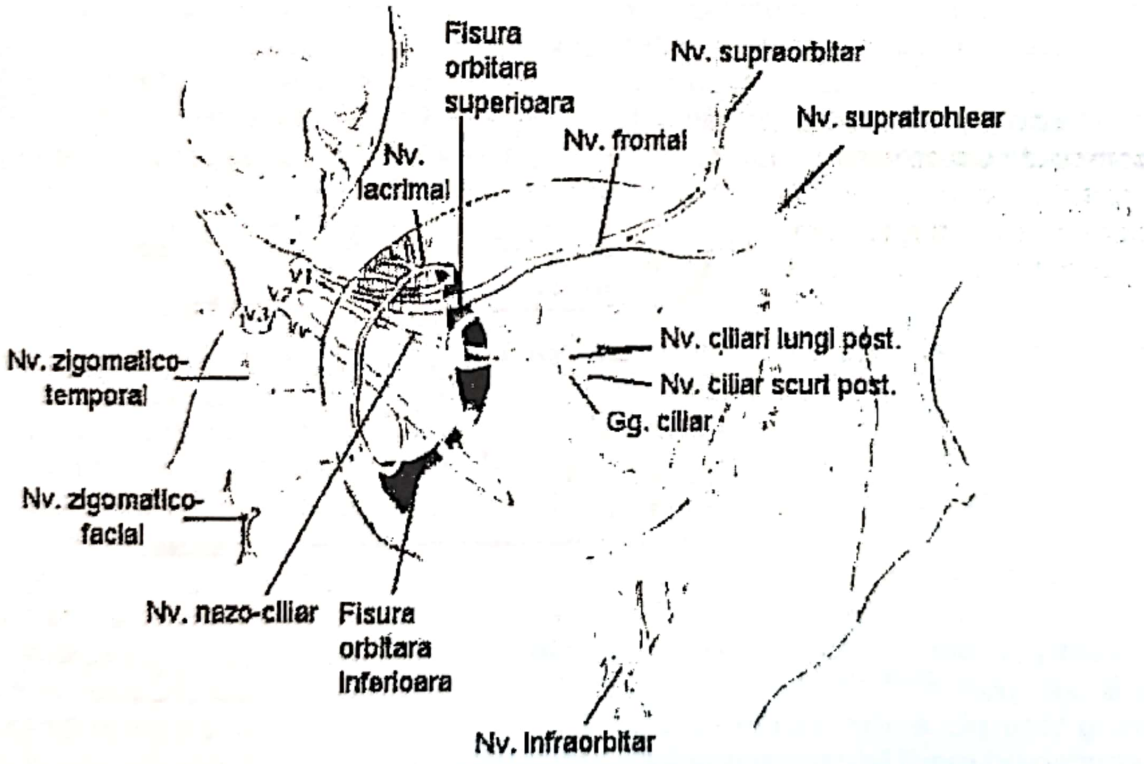

Fig.I.13.Inervaţia orbitei

Inervaţia globului ocular şi a orbitei

Nervul oftalmic reprezintă ramul superior (senzorial) al nervului trigemen (fig.I.13). El se ramifică înainte de a intra în orbită în nervii: lacrimal, frontal şi nazo-ciliar.

Nervul frontal inervează senzitiv tegumentele regiunii frontale iar nervul lacrimal se distribuie glandei lacrimale. Nervul nazo-ciliar conţine un ram nazal pentru tegumentele zonei respective şi ramuri ciliare care dau naştere nervilor ciliari lungi posteriori ce

Scanned with OKEN Scanner

inervează senzitiv corneea, irisul şi corpul ciliar. Aceştia conţin şi fibre simpatice pentru dilatatorul pupilei şi muşchiul ciliar.

Ganglionul ciliar este un releu important pe traseul fibrelor nervoase ce inervează globul ocular. El este situat retrobulbar, lateral de nervul optic şi conţine trei tipuri de filete nervoase:

-fibre senzitive din nervul nazo-ciliar ce inervează corneea şi uveea;

-fibre parasimpatice din nervul oculomotor comun pentru sfincterul pupilar şi muşchiul ciliar;

-fibre simpatice provenite din plexul nervos pericarotidian ce inervează vasele de sânge intraoculare.

De la nivelul ganglionului ciliar pornesc nervii ciliari scurţi posteriori în număr variabil (6-20) ce perforează sclera în jurul nervului optic şi se distribuie tractului uveal şi muşchilor irieni şi ciliari.

ANATOMIA NERVULUI OPTIC ŞI A CĂILOR OPTICE INTRACRANIENE

Calea optică este alcătuită din patru neuroni: neuronul retinian (celula bipolară), neuronul retino-diencefalic (celula ganglionară), neuronul diencefalo-cortical şi neuronul cortical (figura I.14).

Nervul optic este alcătuit din patru porţiuni:

1.porţiunea intraoculară (papila nervului optic). Conţine axoni nemielinizaţi care se inflectează la 90° faţă de traiectul intraretinian pentru a se strânge într-un fascicul compact cu diametrul de 1,5 mm şi cu lungimea de 1 mm;

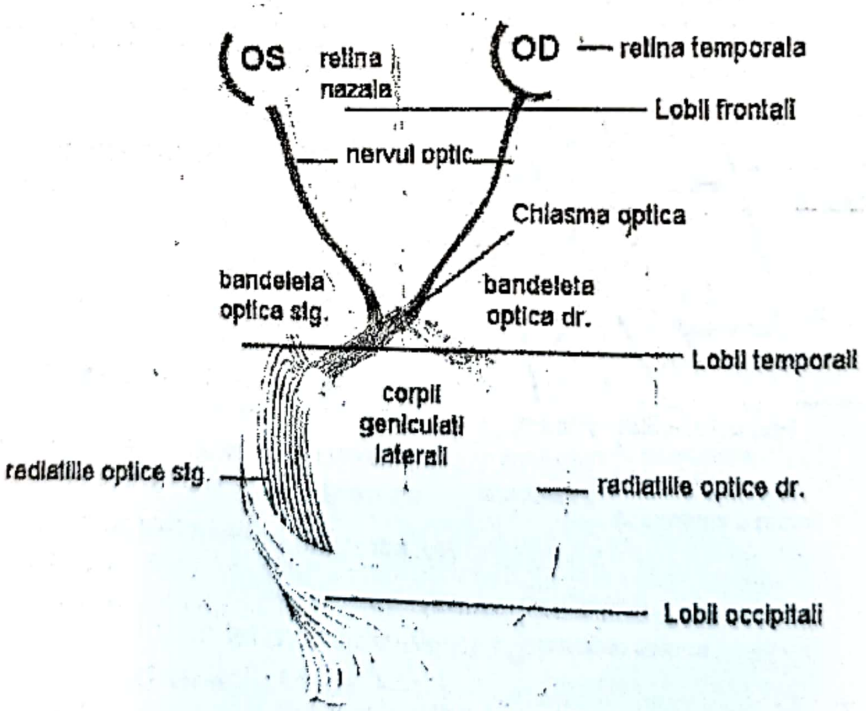

Fig.I.14.Căile optice intracraniene

2.porţiunea intraorbitară este cuprinsă între polul posterior al globului ocular şi gaura optică. Lamina cribrosa delimitează porţiunea intraoculară de cea intraorbitară şi este o lamă de ţesut fibros (continuarea sclerei în profunzimea nervului optic) perforată de numeroase orificii prin care trec fibrele nervoase retiniene. Retrolaminar aceste fibre

Scanned with OKEN Scanner

devin mielinizate, astfel că diametrul nervului optic creşte la 3 - 4 mm. Porţiunea intraorbitară are lungimea de 25 mm şi traiectul este uşor sinuos pentru a permite mişcările globului ocular;

3.porţiunea intracanaliculară are lungimea de 4 - 10 mm şi reprezintă segmentul nervului optic din canalul optic situat în aripa mică a sfenoidului.

4.porţiunea intracraniană are lungimea de 10 mm şi se întinde până la chiasma optică.

Vascularizatia nervului optic provine din artera centrală a retinei, coroidă, ramuri directe din artera oftalmică şi artera carotidă internă.

Chiasma optică este o formaţiune nervoasă în "X" situată deasupra hipofizei şi sub ventriculul III cerebral. Conţine două braţe anterioare formate din porţiunea terminală a nervilor optici şi două braţe posterioare care reprezintă originea bandeletelor optice. Chiasma este alcătuită din axonii celulelor ganglionare astfel:

-axonii retinei temporale au o poziţie laterală şi străbat chiasma fără să se încrucişeze;

-axonii retinei nazale sunt situaţi central şi se încrucişează în chiasmă.

Bandeletele optice sunt cuprinse între chiasmă şi corpii geniculaţi laterali. Fiecare bandeletă conţine axonii retinieni temporali de aceeaşi parte şi nazali de partea opusă.

Corpii geniculaţi laterali la nivelul cărora fac sinapsă neuronii retino-diencefalici cu cei diencefalo-corticali.

Radiaţiile optice (Gratiolet) conectează corpii geniculaţi laterali la cortexul vizual occipital. Sunt alcătuite din axonii neuronilor diencefalo-corticali.

Cortexul vizual este situat în lobul occipital pe versanţii scizurii calcarine (aria striată 17 care reprezintă centrul cortical primar). Ariile occipitale 18 (peristriată) şi 19 (parastriată) sunt centrii corticali de integrare superioară a informaţiei vizuale.

ANATOMIA ANEXELOR GLOBULUI OCULAR

Pleoapele

Pleoapele sunt două structuri musculo-membranoase ce acoperă şi protejează segmentul anterior al globului ocular. Ele sunt alcătuite din:

-faţa anterioară cutanată, convexă.

-faţa posterioară mucoasă sau conjunctivală, concavă;

-două comisuri (locul de unire a pleoapei superioare şi inferioare): internă şi externă;

-marginea aderentă ce corespunde rebordului orbitar, la nivelul căreia se află şanţurile orbito-palpebrale superior şi inferior;

-marginea liberă care delimitează fanta palpebrală. Aceasta are lungimea de 27-30 mm, iar când ochiul este deschis are înălţimea de 8 -11 mm. Pe marginea liberă palpebrală se inseră cilii, iar în jurul lor se află orificiile de deschidere ale unor glande sebacee şi sudoripare. La unirea 5/6 externe cu 1/6 internă a marginii libere palpebrale se află punctele lacrimale - superior şi inferior - prin care drenează lacrimile.

Histologic pleoapele sunt alcătuite din 5 straturi (fig.I.15):

1.tegumentele sunt foarte fine; conţin fire de păr, glande sebacee şi sudoripare;

2.ţesutul celular subcutanat este foarte lax şi permite acumularea rapidă de lichide în caz de edem sau hemoragii;

3.stratul muscular striat conţine muşchiul orbicular al pleoapelor alcătuit din fibre circulare; prin contracţia lor determină închiderea pleoapelor. Pleoapa superioară mai conţine inserţia anterioară a muşchiului ridicător al pleoapei superioare (inserţia posterioară este situată în vârful orbitei). Contracţia acestui muşchi determină ridicarea pleoapei superioare;

Scanned with OKEN Scanner

4.tarsul este o membrană fibroasă, groasă şi foarte rezistentă alcătuită din ţesut conjunctiv dens şi reprezintă scheletul pleoapelor. În grosimea lui se află glandele sebacee Meibomius care secretă lipide cu rol în formarea filmului lacrimal. Orificiile de deschidere ale acestor glande se află pe marginea liberă palpebrală în spatele cililor;

5.conjunctiva palpebrală sau tarsală.

Pleoapele sunt separate de conţinutul orbitar prin septul orbitar superior şi inferior care se întinde de la rebordul orbitei până la tars.

Vascularizaţia. Arterele au origine dublă: sistemul facial (artera temporală superficială, artera facială, artera angulară) din artera carotidă externă şi sistemul orbitar (artera supraorbitară) din artera carotidă internă. Drenajul venos pretarsal se face prin vena angulară şi temporală superficială în vena jugulară externă, iar cel posttarsal în venele orbitare.

Inervaţia senzitivă provine din nervul oftalmic şi maxilar superior, iar cea motorie din nervul facial pentru muşchiul orbicular şi din nervul oculomotor comun pentru ridicătorul pleoapei superioare.

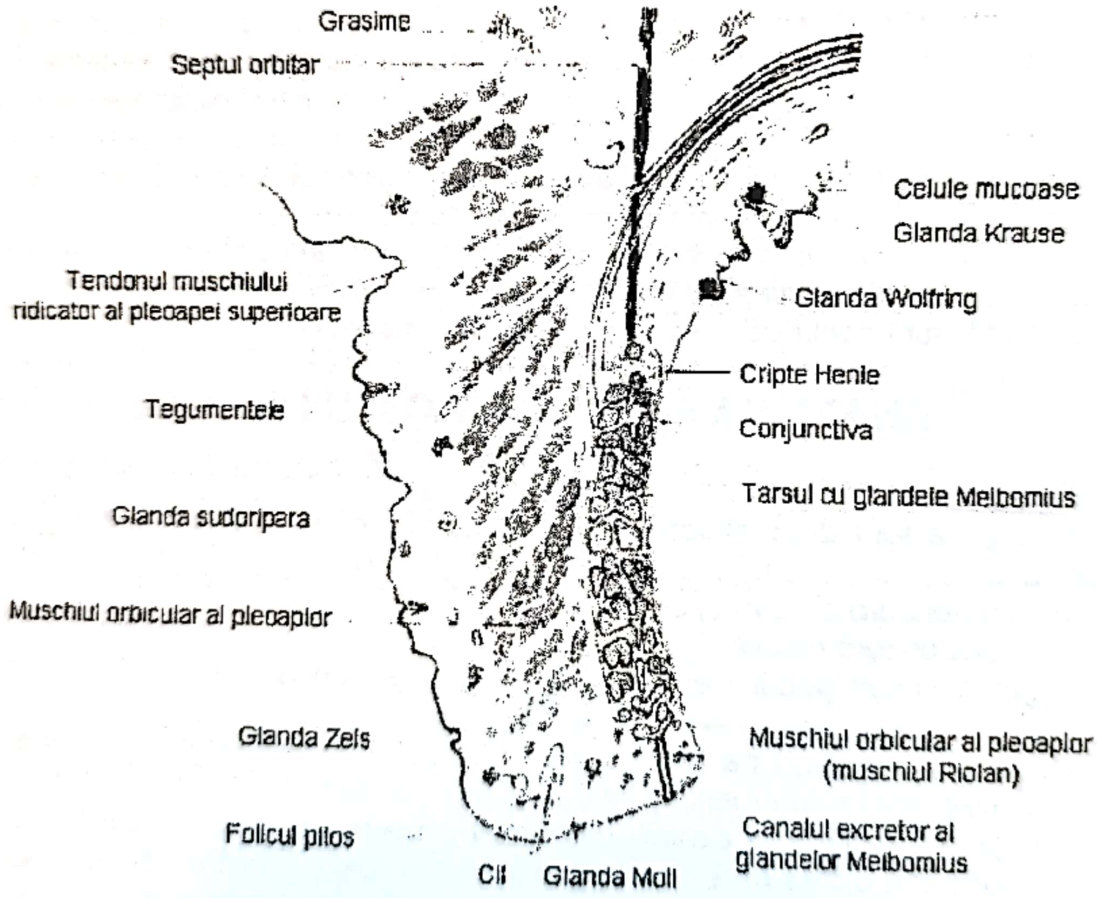

Fig.I.15.Structura histologică a pleoapei

Conjunctiva

Este o membrană mucoasă subţire şi transparentă care acoperă faţa posterioară a pleoapelor (conjunctiva tarsală) şi faţa anterioară a sclerei (conjunctiva bulbară) până la limbul sclero-cornean. Locul unde conjunctiva tarsală se reflectă pentru a se continua cu conjunctiva bulbară se numeşte fundul de sac sau fornixul conjunctival (superior şi inferior). Conjunctiva tarsală aderă strâns la tars. Conjunctiva bulbară vine în raport cu sclera prin intermediul a două structuri bine vascularizate: capsula Tenon şi ţesutul episcleral.

Scanned with OKEN Scanner

Histologic conjunctiva este alcătuită din:

-epiteliul pluristratificat scuamos nekeratinizat ce conține numeroase celule secretoare de mucus (glande Manz la limb și cripte Henle în fornix);

-stroma bogat vascularizată ce conține vase de sânge, limfatice, celule cu rol în apărarea imunitară (limfocite, plasmocite, macrofage, polimorfonucleare, mastocite).

Vascularizația arterială derivă din arterele ciliare anterioare și arterele palpebrale. Conjunctiva și țesutul episcleral din jurul limbului sclero-cornean sunt irigate de ramuri din marele cerc arterial al irisului, deci din interiorul globului ocular, fapt ce explică aspectul congestiei conjunctivale în diverse afecțiuni ale segmentului anterior al globului (iridociclite, keratite, atac acut de glaucom). Aceasta este foarte intensă perilimbic și scade spre fornixul conjunctival (congestie perikeratică). În conjunctivite congestia maximă este situată la distanță de limb, spre fornixuri.

Venele sunt tributare venei oftalmice.

Inervația senzitivă este asigurată de ramuri din nervul oftalmic.

Aparatul lacrimal

a) Componenta secretorie este alcătuită din glanda lacrimală principală și glandele lacrimale accesorii.

Glanda lacrimală principală este situată în partea anterioară a orbitei, în unghiul supero-extern. Are o porțiune orbitară situată în fosa glandei lacrimale și o porțiune palpebrală în grosimea pleoapei superioare. Canalele excretoare se deschid în fornixul conjunctival superior. Vascularizația este asigurată de vasele lacrimale, iar inervația vegetativă de fibre nervoase parasimpatice din nervul lacrimal.

Glandele lacrimale accesorii sunt situate în stroma conjunctivei fundurilor de sac (glandele Krause) și a conjunctivei tarsale (glandele Wolfring) (fig.I.15).

Filmul lacrimal conține trei straturi:

1. stratul lipidic situat la exterior este secretat de glandele sebacee Meibomius din tars și Zeiss din jurul foliculilor piloși; are rol în întârzierea evaporării lacrimilor, lubrifierea interfeței pleoapă - glob ocular;

2. stratul apos (secretat de glandele lacrimale principală și accesorii) este stratul cel mai gros al filmului lacrimal; conține electroliți (Na, Cl, K, bicarbonat, Ca) și molecule mici dizolvate (glucoză, citrat, ascorbat, lactat etc.) cu rol în schimburile metabolice cu epiteliul cornean; mai conține IgA, lizozim, lactoferină cu rol antibacterian;

3. stratul mucos este secretat de celulele mucoase din epiteliul conjunctival; favorizează stabilitatea filmului lacrimal și aderența sa la epiteliul cornean și conjunctival subjacentă.

b) Componenta excretorie (căile lacrimale) începe cu punctele lacrimale superior și inferior situate pe marginea liberă palpebrală (fig.I.16) și se continuă cu câte un

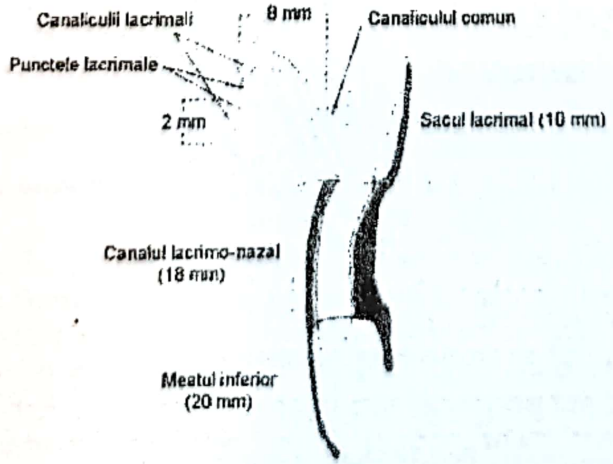

Fig.I.16.Căile lacrimale

Scanned with OKEN Scanner

canalicul lacrimal (în grosimea marginii libere a pleoapelor spre unghiul intern) care se varsă în sacul lacrimal. Acesta din urmă este situat pe peretele intern al orbitei anterior şi inferior. De aici pleacă un conduct osos numit canalul lacrimo-nazal ce se deschide în peretele lateral al fosei nazale în meatul inferior.

Vascularizaţia căilor lacrimale provine din arterele palpebrale, artera nazală iar inervaţia senzitivă din nervul oftalmic.

Muşchii extraoculari

Muşchii extrinseci ai globului ocular sunt muşchi striaţi. Aceştia se împart în muşchi drepţi (drept extern, drept intern, drept superior şi drept inferior) şi muşchi oblici (marele oblic sau oblicul superior şi micul oblic sau oblicul inferior) (fig.I.17).

Muşchii drepţi au lungimea de aproximativ 40 mm, lăţimea de 9 -10 mm, o inserţie osoasă posterioară şi una scleral anterioară. Inserţia osoasă este localizată în vârful orbitei la nivelul inelului tendinos Zinn (fig.I.2). De aici corpurile musculare se îndreaptă anterior înaintea ecuatorului (dreptul superior pe meridianul orei 12, dreptul inferior pe meridianul orei 6, dreptul intern pe meridianul nazal şi dreptul extern pe cel temporal) şi se inseră pe scleră la aproximativ 7 mm în spatele limbului sclero-cornean.

Acţiunile muşchilor drepţi (fig.I.18):

-dreptul ~~extern~~ determină abducţia globului;

-dreptul intern determină adducţia globului;

-dreptul superior are ca acţiune principală ridicarea globului ocular iar ca acţiuni secundare rotaţia internă şi adducţia;

-dreptul inferior are ca acţiune principală coborârea globului ocular iar ca acţiuni secundare rotaţia externă şi adducţia.

În timp ce muşchii drepţi orizontali au numai acţiuni orizontale, muşchii drepţi verticali au acţiuni mai complexe, în funcţie de poziţia globului ocular în momentul contracţiei muşchiului. De exemplu dacă globul este în uşoară adducţie, contracţia dreptului superior determină pe lângă ridicare şi o uşoară rotaţie internă, iar contracţia dreptului inferior determină coborâre şi uşoară rotaţie externă.

Inervaţia motorie este asigurată de nervul oculomotor comun pentru toţi drepţii cu excepţia dreptului extern care este inervat de nervul oculomotor extern.

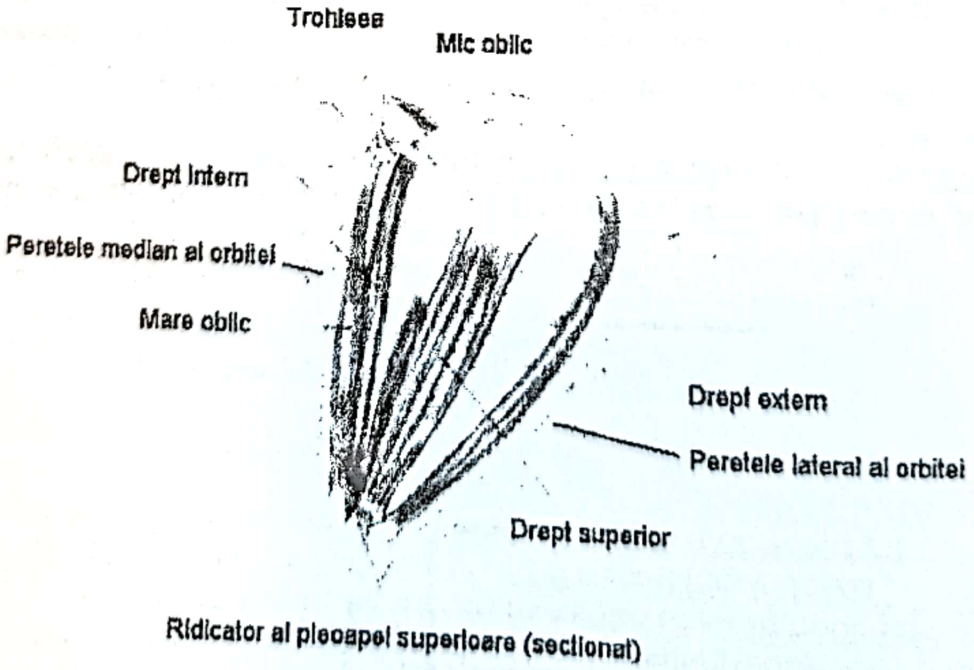

Fig.I.17.Muşchii extraoculari

Scanned with OKEN Scanner

Mușchii oblici

Marele oblic (oblicul superior) este cel mai lung mușchi extraocular. El are lungimea de aproximativ 60 mm și lățimea de 10 mm. De la nivelul inserției osoase situate în vârful orbitei pe inelul Zinn mușchiul se îndreaptă anterior și intern până aproape de rebordul orbitei în unghiul supero-intern, unde trece printr-un inel tendinos fixat în peretele orbitei numit trohlee și își schimbă brusc direcția în afară și înapoi pe sub mușchiul drept superior pentru a se insera pe scleră retroecuatorial în cadranul temporal superior. Marele oblic are ca acțiune principală rotația internă a globului ocular, iar secundară coborârea și abducția (fig.I.18). Când globul ocular este în adducție marele oblic determină și coborârea acestuia. Marele oblic este inervat motor de nervul trohlear.

Micul oblic (oblicul inferior) este cel mai scurt mușchi extraocular (37 mm) și singurul care nu își are inserția osoasă în vârful orbitei. El se inseră în porțiunea anterioară a orbitei pe peretele inferior, spre unghiul infero-intern. De aici pleacă înapoi și în afară, trece pe sub dreptul inferior și se inseră pe scleră retroecuatorial în cadranul temporal inferior. Micul oblic are ca acțiune principală rotația externă iar secundară ridicarea și abducția globului ocular (fig.I.18). Când globul ocular este în adducție micul oblic determină și ridicarea acestuia. Micul oblic este inervat de nervul oculomotor comun.

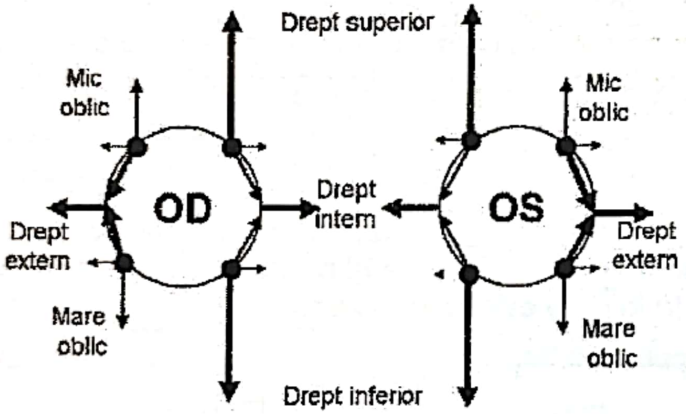

Fig.I.18.Acțiunile mușchilor extraoculari

Vascularizația mușchilor extraoculari derivă din două ramuri ale arterei oftalmice: arterele musculare laterală și mediană. Artera musculară laterală irigă dreptul extern, dreptul superior și marele oblic. Ramul muscular median irigă dreptul inferior, dreptul intern și micul oblic. Cele două artere musculare dau naștere la câte două artere ciliare anterioare pentru fiecare mușchi drept, cu excepția mușchiului drept extern care primește o singură arteră ciliară. Acesta mai este irigat de vase din artera lacrimală.

FIZIOLOGIA VEDERII

În procesul de formare a imaginii ochiul se comportă ca un aparat fotografic. Sistemul de lentile acționează ca un obiectiv care captează razele de lumină (dioptrul ocular) și în funcție de distanța la care se află obiectele din jur își reglează această putere de captare (prin acomodație) astfel încât imaginea obținută să fie clară. De asemenea există un diafragm care reglează cantitatea de lumină ce pătrunde în ochi (pupila) și un "film fotografic" sensibil la lumină pe care se va forma imaginea (retina).

Scanned with OKEN Scanner

Scanned with OKEN Scanner

Dioptrul ocular

Suprafaţa de separaţie a două medii transparente cu indici de refracţie diferiţi se numeşte dioptru. Lentilele sunt medii transparente mărginite de doi dioptri din care cel puţin unul este curb. Ochiul uman este din punct de vedere optic un ansamblu de patru lentile sferice centrate (centrul de curbură al fiecărui dioptru se situează pe acelaşi ax numit axul optic al sistemului dioptric). Dioptrul ocular este alcătuit din cornee, umoare apoasă, cristalin şi vitros. Fiecare din acestea se caracterizează prin următoarele constante optice: rază de curbură, indice de refracţie, putere dioptrică, poziţie în raport cu vârful corneei (tabel I.1).

Tabel I.1: Constantele optice ale dioptrului ocular

Constanta optică	Cornee	Cristalin	UA	Vitros
Raza de curbură anterioară (mm)	7,8	10*		
Raza de curbură posterioară (mm)	6,5	6*		
Puterea feţei anterioare (dp)	+48,8	+7,5*		
Puterea feţei posterioare (dp)	-6	+13*		
Puterea totală (dp)	+42 - +50	+20*		
Indice de refracţie	1,377	1,426	1,336	1,336
Grosimea centrală (mm)	0,6	5	2,5-3	15-17

*Valori normale în repaus acomodativ

Corneea şi cristalinul sunt cele mai importante lentile ale dioptrului ocular; corneea are rol major în refracţia statică, iar cristalinul în refracţia dinamică.

Acomodaţia

Ochiul uman are capacitatea de a vedea clar la diferite distanţe prin modificarea puterii de convergenţă a dioptrului ocular, fenomen numit acomodaţie. Această calitate este datorată în esenţă cristalinului care îşi poate schimba valoarea constantelor optice în funcţie de distanţa la care este situat obiectul.

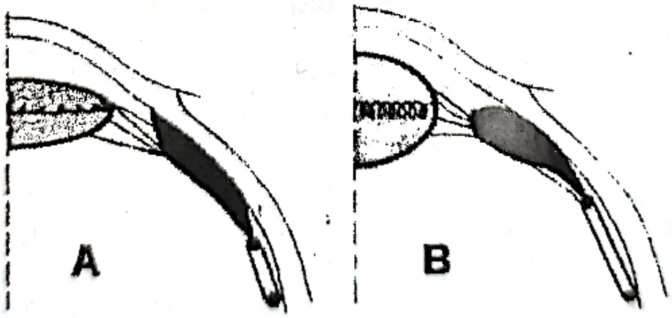

Fig.I.19: Mecanismul acomodaţiei

Stimulul ce declanşează procesul de acomodaţie este reprezentat de imaginea neclară a obiectelor pe retină. Impulsurile aferente ajung la nivel cortical de unde, în funcţie de necesităţi se transmit comenzi pe căile eferente (nervul oculomotor comun, ramul pentru ganglionul ciliar, nervii ciliari scurţi) la organul efector (muşchiul ciliar - zonula Zinn - cristalin).

În repaus acomodativ (fig.I.19.A) muşchiul ciliar este relaxat (diametrul inelului muscular format din fibrele circulare ciliare este maxim), zonula este tensionată iar convexitatea cristalinului şi indicele de refracţie sunt minime. Când muşchiul ciliar se contractă (fig.I.19.B) diametrul inelului de fibre circulare scade, ceea ce duce la

relaxarea zonulei. Datorită elasticității sale, cristalinul suferă câteva modificări: fața anterioară și posterioară devin mai convexe, crește indicele de refracție prin modificarea raporturilor dintre fibrele cristaliniene și cristalinul se deplasează anterior. În consecință, se produce o creștere a puterii de convergență a cristalinului de aproximativ 10 dioptrii.

La vederea de aproape procesul de acomodație se însoțește de două fenomene sincinetice: mioza și convergența. La o anumită valoare a acomodației (exprimată în dioptrii) corespunde o anumită valoare a convergenței (exprimată în dioptrii prismatice). Suportul anatomic al acestor reflexe sincinetice îl reprezintă faptul că ramuri ale nervului oculomotor comun inervează mușchiul drept intern (prin fibre motorii), mușchiul ciliar și sfincterul pupilar (prin fibre parasimpatice).

Pupila

Reacțiile pupilare adaptative

Pupila are trei funcții:

-dozează cantitatea de lumină care pătrunde în ochi ceea ce permite o vedere bună la variații mari de lumină;

-mărește prin mioză profunzimea câmpului, ameliorând focalizarea imaginii pe retină în vederea de aproape;

-reduce aberațiile de sfericitate și cromatice ale dioptrului ocular, tot prin mioză.

Modificările diametrului pupilar se realizează prin intermediul celor doi mușchi irieni antagoniști: sfincterul pupilar inervat de parasimpatic și dilatatorul pupilar inervat de simpatic. Reacțiile adaptative pupilare sunt:

-reacția la lumină (reflexul fotomotor) ce constă în contracția pupilei în lumină puternică și dilatarea ei în lumină slabă;

-reacția la aproape ce constă în constricția pupilei când ochiul fixează un obiect apropiat; face parte din reacția sincinetică acomodație – convergență – mioză.

Farmacologia pupilei

droguri ce induc midriază	***droguri ce induc mioză***
I.SIMPATOMIMETICE	I.PARASIMPATICOMIMETICE
-adrenalina	cu acțiune directă: -acetilcolina
-fenilefrina	-pilocarpina
-amfetamina	-carbachol
-cocaina	cu acțiune indirectă (inhibitori de acetilcolinesterază): -fizostigmina (eserina)
	-ecotiophat iodid
	-diizopropilfluorofosfat
II.PARASIMPATICOLITICE	II.SIMPATICOLITICE
-atropina	-timoxamina
-homatropina	-dapiprazol
-scopolamina	
-tropicamida	
-ciclopentolat	

Fotochimia vederii. Vederea cromatică.

Retina este un transductor foto-chimico-electric în sensul că ea transformă energia luminoasă captată de dioptrul ocular într-o cascadă de reacții chimice care sunt

Scanned with OKEN Scanner

convertite ulterior în semnal electric ce se transmite pe calea optică spre centrii nervoşi superiori.

Stimulul ce declanşează această cascadă de evenimente este lumina. Lumina reprezintă porţiunea vizibilă a spectrului undelor electromagnetice, cuprinsă între lungimile de undă de 400 şi 700 nm.

Lumina sensibilizează fotoreceptorii cu conuri şi bastonaşe care reprezintă celulele senzoriale ale analizatorului vizual. Acestea conţin pigmentul vizual. În retina umană există patru tipuri de pigmenţi vizuali: unul în bastonaşe (rodopsina) şi trei tipuri în conuri (denumite, în funcţie de sensibilitatea spectrală, în pigment sensibil la roşu, la verde, respectiv la albastru).

Pigmentul vizual este o proteină complexă, cu o grupare proteică sau opsina (lanţ de aminoacizi ce diferă de la un tip de pigment vizual la celălalt) şi o grupare prostetică sau cromoforul (retinaldehida sau aldehida vitaminei A - aceeaşi pentru toţi pigmenţii vizuali).

Absorbţia unui foton de către o celulă cu bastonaş declanşează o cascadă de reacţii chimice foarte rapide care duc în final la activarea rodopsinei (fig.I.20). Aceasta interacţionează cu o altă proteină complexă (transducina) care, la rândul ei activează o fosfodiesterază ce transformă cGMP în 5'GMP (guanozin monofosfat) şi scade deci nivelul intracelular de cGMP. Rezultatul net al reacţiilor descrise este acela că nivelul cGMP din celulele fotoreceptoare poate fi controlat precis şi modulat rapid în funcţie de modificările nivelului iluminării. Variaţiile cGMP determină modificări ale canalelor şi pompelor ionice membranare cu apariţia în final de potenţiale de acţiune ce se propagă de-a lungul căilor optice până în cortexul occipital.

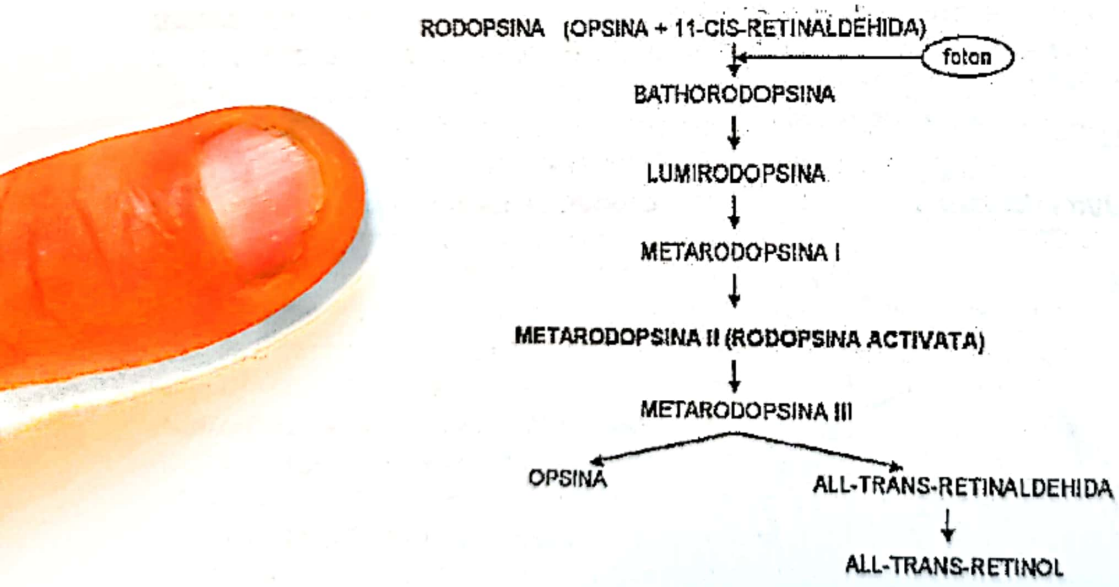

Fig.I.20.Fotochimia vederii

Din punct de vedere funcţional retina se împarte în două zone:

1.retina semnalizatoare - este retina periferică în care densitatea bastonaşelor este mai crescută decât a conurilor, prezintă unităţi receptoare complexe (mai mulţi fotoreceptori fac sinapsă cu o singură celulă bipolară şi mai multe bipolare cu o celulă ganglionară) şi se proiectează cortical pe o arie mai restrânsă. Are rolul de a semnaliza apariţia unui obiect în câmpul vizual.

2.retina analizatoare - este situată central în regiunea maculară. Are o densitate mare de celule cu conuri, prezintă unităţi receptoare simple (un fotoreceptor face sinapsă cu o singură celulă bipolară şi o bipolară cu o singură celulă ganglionară) şi se proiectează cortical pe o arie foarte întinsă. Toate aceste caracteristici fac din retina

Scanned with OKEN Scanner

analizatoare zona răspunzătoare de perceperea detaliilor fine ale obiectelor din jur (formă şi culoare).

Vederea în culori este caracteristica exclusivă a celulelor cu conuri din maculă. Conform teoriei tricromatice Young - Hemholtz diversele culori percepute de ochiul uman sunt rezultatul amestecului în diferite proporţii a celor trei culori fundamentale: roşu, verde şi albastru, obţinute prin sensibilizarea celor trei tipuri de pigmenţi vizuali din conuri (vezi capitolul "Explorarea simţului cromatic").

R, V, A

Fiziologia vederii binoculare

Vederea binoculară este un proces complex de integrare a imaginilor percepute de cei doi ochi într-o imagine unică elaborată de scoarţa cerebrală. Ea se dezvoltă în două etape: prima, periferică în care cei doi ochi trimit la creier două imagini clare şi a doua, centrală, reprezentată de elaborarea imaginii unice în urma fuziunii.

Pentru realizarea primei etape este necesară respectarea a patru condiţii esenţiale:

1.integritatea anatomică şi dezvoltarea morfofuncţională egală a celor doi globi oculari (dimensiuni şi refracţie similare) astfel ca să se obţină două imagini identice ca formă şi mărime;

2.musculatura extraoculară intactă ce permite orientarea ochilor spre obiectul privit şi asigură formarea imaginii sale pe foveolă;

3.integritatea căilor nervoase care să asigure prezenţa câmpurilor vizuale monoculare normale;

4.existenţa corespondenţei retiniene normale (fig.I.21). Pentru a percepe o singură imagine a unui obiect este necesar ca la nivelul retinei celor doi ochi să fie stimulate puncte retiniene corespondente. Acestea sunt locusuri de pe retină care au valoare localizatoare comună ceea ce înseamnă că linii perpendiculare trecute prin aceste puncte corespondente au aceeaşi direcţie la cei doi ochi şi se intersectează pe obiectul privit. Cele două foveole reprezintă puncte retiniene corespondente privilegiate cu acuitate vizuală maximă (punctele FS şi FD). Celelalte puncte retiniene corespondente sunt situate simetric faţă de foveole. Astfel, un punct situat la 1 mm nazal de foveola ochiului drept corespunde unui punct situat la 1 mm temporal de foveola ochiului stâng (punctele 2S şi 2D).

Dacă o imagine stimulează puncte retiniene necorespondente ochii vor localiza această imagine în spaţiu, în două locuri diferite şi în consecinţă apare diplopia fiziologică. Dacă două obiecte diferite stimulează concomitent două puncte retiniene corespondente ele vor fi localizate spaţial în acelaşi loc producând confuzia. Deoarece aceste două imagini au aceeaşi direcţie vizuală, ele se suprapun şi vor fi văzute neclar.

Corespondenţa retiniană normală ce permite vederea binoculară nedublată este posibilă numai într-o anumită zonă a spaţiului în jurul punctului fixat. Această zonă se numeşte horopter de fixaţie şi are forma unei linii curbe ce uneşte punctele de intersecţie a liniilor vizuale ce pornesc din puncte retiniene corespondente. Deci, toate punctele situate în afara horopterului stimulează zone retiniene necorespondente şi vor fi văzute în duplicat. Acest fapt este corect din punct de vedere teoretic. Practic însă, sistemul vizual permite o zonă de toleranţă de o parte şi de cealaltă a horopterului în care imaginile nu apar încă duble. Este vorba de aria Panum. Orice punct situat în afara acestei zone este văzut dublu.

În periferia ariei Panum există o zonă îngustă de tranziţie ce asigură vederea în relief sau stereopsisul. Datorită poziţiei laterale a globilor oculari în raport cu linia mediană a capului, perspectiva sub care este privit un obiect este diferită de la un ochi la altul, deci imaginile recepţionate de cei doi ochi diferă discret. Cele mai multe detalii ale obiectului privit impresionează puncte retiniene corespondente. O mică parte din ele sensibilizează puncte retiniene necorespondente dar care, fiind situate foarte aproape

Scanned with OKEN Scanner

de cele corespondente (în zona de tranziţie) nu vor produce diplopie. Disparitatea imaginilor în periferia ariei Panum este prea mare pentru a fi suprapuse, dar prea mică pentru a determina diplopia astfel că senzaţia finală este cea de vedere tridimensională (punctele 3S şi 3D).

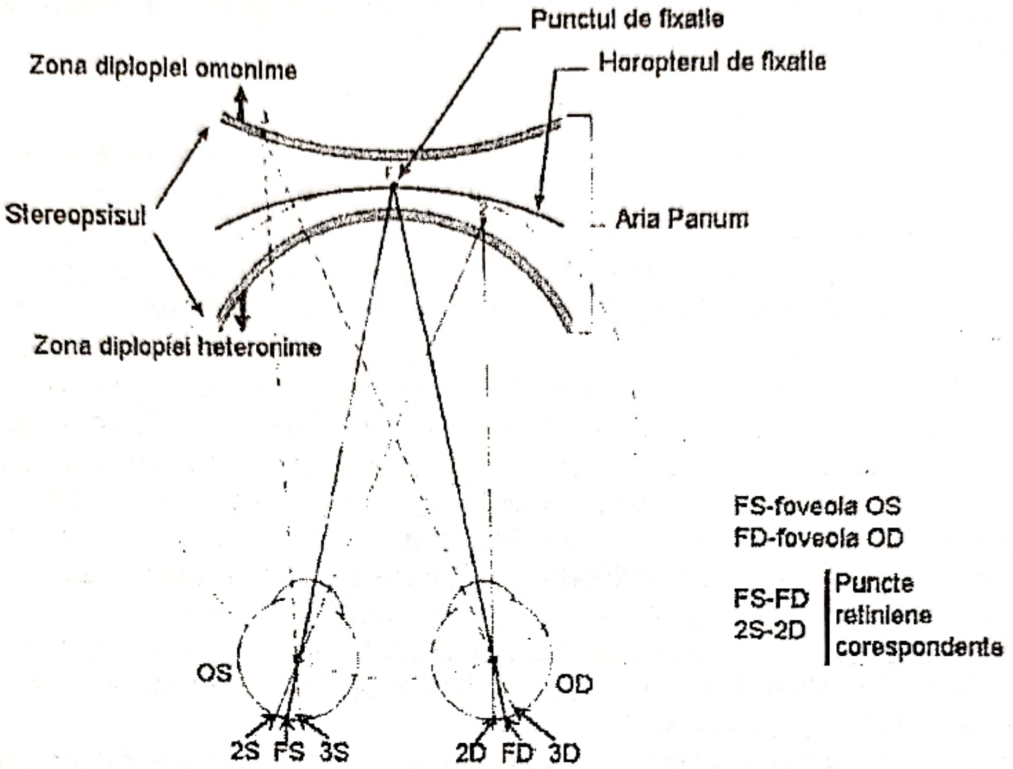

Fig.I.21.Vederea binoculară

În concluzie, în spaţiul înconjurător obiectele sunt situate astfel:

-în horopterul de fixaţie şi în aria Panum imaginile se suprapun perfect, se produce fuziune fără disparitate;

-în periferia ariei Panum imaginile se suprapun parţial; rezultă fuziunea imaginilor dar cu disparitate ce permite stereopsisul;

-în afara ariei Panum imaginile se formează disparat pe arii retiniene necorespondente; este spaţiul în care apare diplopia fiziologică.

A doua etapă (centrală) de elaborare a vederii binoculare constă în realizarea fuzionării celor două imagini la nivelul coloanelor de celule binoculare din stratul V al cortexului vizual occipital.

Componentele vederii binoculare

Vederea binoculară cuprinde trei fenomene distincte care, în ordinea crescătoare a complexităţii lor sunt: percepţia simultană, fuziunea şi stereopsisul.

1.Percepţia simultană denumită clasic şi gradul I de vedere binoculară are două componente:

-capacitatea de a percepe două imagini diferite în acelaşi timp (de exemplu, la sinoptofor cu un ochi se vede un leu şi cu celălalt o cuşcă); imaginile se obţin la nivelul retinei periferice sau extramaculare;

-capacitatea de a percepe dedublat un obiect situat în afara ariei Panum (diplopia fiziologică). Absenţa diplopiei fiziologice semnifică absenţa vederii binoculare.

Diplopia fiziologică este inhibată activ la nivel cerebral prin fenomenul de neutralizare. Neutralizarea intervine continuu cu scopul de a şterge din primul plan al conştienţei detalii neesenţiale care ar tulbura vederea clară, concentrând astfel atenţia

Scanned with OKEN Scanner

asupra unor elemente pe care dorim să le cercetăm în amănunt. În condiţii fiziologice neutralizarea poate fi uşor suprimată prin concentrare. Printr-un test simplu putem evidenţia suprimarea neutralizării şi prezenţa diplopiei fiziologice. Astfel se aşează indexul mâinii drepte în faţa ochilor la 30 cm de vârful nasului şi se fixează binocular, indexul mâinii stângi se aşează în faţa apoi în spatele indexului privit. În ambele situaţii acesta va fi localizat în afara ariei Panum şi concentrându-ne asupra lui îl vom vedea dedublat.

Există două tipuri de diplopie fiziologică:

-omonimă, când imaginea este de aceeaşi parte cu ochiul care o formează (când indexul dedublat este în spatele celui fixat sau în spatele ariei Panum constatăm că dacă închidem ochiul drept dispare imaginea din dreapta şi invers);

-heteronimă, când imaginea este de partea opusă ochiului ce o formează (când indexul dedublat – al mâinii stângi – este în faţa celui fixat sau în faţa ariei Panum se constată că, dacă închidem ochiul drept dispare imaginea din stânga şi invers);

2.Fuziunea denumită clasic şi gradul II de vedere binoculară este fenomenul cerebral de contopire a imaginilor similare provenite de la cei doi ochi într-o imagine unică. Pentru a putea fuziona, cele două imagini trebuie să fie identice ca formă, mărime, claritate şi să se proiecteze pe zone retiniene corespondente (obiectul privit să fie situat în aria Panum). Fuziunea poate fi pusă în evidenţă instrumental, la sinoptofor prin prezentarea în faţa ochilor a două imagini ce diferă între ele prin câteva mici detalii (de exemplu la ochiul drept un copil cu flori într-o mână şi la ochiul stâng acelaşi copil cu găleată în cealaltă mână). Fuziunea este prezentă în momentul în care cu ambii ochi se vede un copil cu flori într-o mână şi găleată în cealaltă mână.

Spre deosebire de percepţia simultană care este consecutivă formării imaginilor pe retina periferică, fuziunea se produce numai pentru imagini ce se formează pe retina centrală sau maculară.

3.Stereopsisul denumit clasic şi gradul III de vedere binoculară constă în capacitatea de a detecta ce-a de-a treia dimensiune a spaţiului, fapt posibil când obiectul este situat în periferia ariei Panum, în zona de tranziţie. Stereopsisul se produce numai pentru imagini ce se formează pe foveolă, acolo unde acuitatea vizuală este maximă. Stereopsisul se poate evidenţia printr-o serie de teste (stereoteste) sau la sinoptofor.

Scanned with OKEN Scanner

CAPITOLUL II

FOAIA DE OBSERVAȚIE OFTALMOLOGICĂ

Stabilirea unui diagnostic exact impune examinarea atentă, minuțioasă și completă a bolnavului. Rezultatele acestei examinări sunt consemnate în foaia de observație. Aceasta constituie un document cu valoare clinico-științifică și medico-legală. Ca și în celelalte specialități medico- chirurgicale, foia de observație oftalmologică cuprinde:

- anamneza;
- examenul clinic general;
- examenul ocular;
- examene complementare.

ANAMNEZA

Anamneza constă în obținerea unor informații pe care ni le furnizează bolnavul și/sau aparținătorii privind afecțiunea pentru care se prezintă la medic.

Ca regulă generală anamneza începe cu înregistrarea datelor personale:

- numele și prenumele;
- vârsta – ne orientează spre diferite afecțiuni oculare, independente sau aflate într-un context patologic general (sindroame congenitale la copii și tineri, afecțiuni inflamatorii la adulți, patologie degenerativă la bătrâni);
- sexul – sunt afecțiuni oculare în care relația sex – boală este confirmată (ex. hemeralopia esențială, retinoschizisul juvenil legat de sex etc.);
- starea civilă;
- profesiunea și locul de muncă - praful și corpii străini cauzează conjunctivite, kerato-conjunctivite, cataractă. Mercurul, sulfura de carbon pot induce nevrite toxice; efortul vizual prelungit poate determina astenopie acomodativă;
- domiciliul ;
- motivele internării;
- istoricul;
- antecedentele heredo – colaterale;
- antecedentele personale;
- condițiile de viață și de muncă.

Motivele internării

Sunt variate și includ: tulburări senzoriale, senzitive, aspect anormal al globului ocular și anexelor.

a) Tulburări senzoriale

Scăderea acuității vizuale (AV) este simptomul cel mai frecvent pentru care bolnavul se adresează medicului. Etiologia scăderii AV este foarte variată, dar poate fi grupată în trei categorii:

1. vicii de refracție: miopia, hipermetropia, astigmatismul;
2. tulburări de transparență ale mediilor refringente (cornee, umoare apoasă, cristalin, vitros);
3. leziuni neuroretiniene – mască, nerv optic, căi optice.

Modificările AV pot fi:

- unilaterale sau bilaterale;
- totale (cecitate) sau parțiale;

Scanned with OKEN Scanner

- centrale (maculare) sau în sector;
- permanente sau tranzitorii;
- asociate sau nu cu fenomene iritative;
- cu debut brusc sau insidios.

Scăderea bruscă a acuității vizuale poate apărea:
- însoțită de fenomene iritative ale polului anterior (ochi roșu): congestie conjunctivală, lăcrimare, fotofobie, blefarospasm, modificări pupilare în keratopatii, uveite anterioare, glaucom acut sau subacut, traumatisme deschise sau închise ale globului ocular;
- pe ochi liniștit (alb), generată de afecțiuni ale nervului optic (nevrite, neuropatii ischemice), afecțiuni vasculare (obstrucții ale circulației arteriale, venoase), hemoragii vitreene, dezlipire de retină.

Scădera progresivă a acuității vizuale:
- poate fi uni sau bilaterală (simetrică sau asimetrică);
- apare pe ochi liniștit;
- poate fi generată de: vicii de refracție, opacifierea cristalinului (cataractă), leziuni neuroretiniene (retinopatie diabetică, hipertensivă, toxică, glaucom).

Scăderea tranzitorie a AV apare în migrene (înaintea durerii), glaucomul subacut, afecțiuni vasculare (embolii, tulburării vertebrobazilare, stenoze carotidiene).

Scotomul constă în perceperea unor "umbre" în câmpul vizual. Poate fi:
- central (la nivelul maculei), paracentral sau periferic;
- pozitiv când bolnavul este conștient de prezența sa;
- negativ când este pus în evidență de către examinator.

Scotomul pozitiv: poate fi uni sau bilateral, se instalează brusc, nu este însoțit de fenomene iritative, apare în dezlipiri de retină, leziuni maculare, leziuni vasculare retiniene, leziuni ale căilor optice (hemianopsii, cadranopsii).

Diplopia (perceperea în duplicat a obiectelor) poate fi:
- fiziologică - nu modifică AV datorită neutralizării imaginii duble la nivel cortical; absența diplopiei fiziologice indică absența vederii binoculare;
- patologică:

a) monoculară - în ectopia cristaliniană, cicatrici corneene, policorie;

b) binoculară - apare după formarea vederii binoculare (fuziunii binoculare) când ortoforia este perturbată: strabism paralitic, miastenia gravis, miopatii, modificări orbitare (traumatisme, cicatrici).

Hemeralopia – tulburare de vedere sau de adaptare la lumina slabă sau la obscuritate.

Miodezopsii (muște zburătoare) – perceperea de puncte negre mobile; apare în hemoragii vitreene, uveite, miopie forte, degenerescență vitreană.

Fosfene (fotopsii) – senzații luminoase (sclipiri, steluțe, fulgere, licăriri) cu apariție bruscă în câmpul vizual; apar în decolare de retină, afecțiuni degenerative retino – vitreene, migrene.

Halouri colorate - sunt percepute în jurul surselor de lumină și sunt generate de descompunerea luminii prin efect prismatic (edem cornean, glaucom acut și subacut, depozite cristaline în cornee).

Metamorfopsii – perceperea deformată a obiectelor (leziuni maculare – edematoase, hemoragice, exsudative, degenerative).

Acromatopsia – absența vederii colorate.

Discromatopsia – tulburări ale vederii colorate.

Fotofobia – senzația de disconfort la lumină; însoțește sindromul iritativ al polului anterior.

b) Tulburări senzitive: durere, senzațle de disconfort, senzație de corp străin, uscăciune, prurit.

Durerea oculară poate fi:
- localizată sau iradiată în orbită, periorbită, pleoape, hemicraniu;

Scanned with OKEN Scanner

- la distanță - în atacul de glaucom durerea oculară se însoțește de un sindrom de pseudoabdomen acut;
- superficială sau profundă;
- continuă sau intermitentă;
- percepută ca durere propriu-zisă sau senzație de arsură.

Blefarospasmul – contracția dureroasă a pleoapelor.

c) Motive generate de un aspect anormal al ochiului

• congestia oculară (" ochi roşu") poate fi:

- superficială: produsă de dilatația vaselor conjunctivale superficiale (conjunctivite, blefaroconjunctivite);
- profundă: produsă de dilatația vaselor profunde; este localizată perikeratic şi apare în keratite, uveite anterioare, atac acut de glaucom, celulită orbitară, tenonită, sclerite, episclerite;

• modificări de poziție ale globului ocular: exoftalmie, enoftalmie, strabism;
• modificări de mărime ale globului ocular: microftalmie, glob atrofic sau preatrofic, buftalmie (glaucomul congenital precoce);
• tulburări de poziție ale pleoapelor: ectropion, entropion, ptoză palpebrală;
• modificări de culoare ale irisului – heterocromie;
• modificări de culoare, mărime, formă ale pupilei;
• apariția de formațiuni anormale la nivelul segmentului anterior şi anexelor.

În cazul traumatismelor oculare prin accidente rutiere sau de muncă sunt necesare o anamneză minuțioasă şi un examen clinic complet, precizându-se ora la care a avut loc traumatismul, starea generală a pacientului, leziunile apărute, tratamentul instituit din momentul accidentului până la internare. Aceasta constituie observația clinică de la internare care uneori este folosită la întocmirea unei expertize medico-legale.

Istoricul afecțiunii actuale

Istoricul afecțiunii relevă date despre:

-debutul bolii, care poate fi: brusc (în afecțiuni acute, traumatisme) sau insidios (glaucomul primitiv cu unghi deschis, afecțiuni degenerative ale retinei);

-circumstanțele apariției simptomelor (factori predispozanți, traumatisme accidentale sau intervenții chirurgicale);

-evoluția simptomelor de la debut până la consult (internare) precizându-se modul de evoluție – continuu, intermitent, progresiv sau regresiv, cu exacerbări sau remisiuni, dacă sunt factori care intensifică sau ameliorează simptomele;

-eventualele consultații anterioare, tratamente aplicate local sau general şi modul în care acestea au influențat afecțiunea.

Antecedentele heredo-colaterale

Identifică tulburări patologice la ascendenți, frați, surori şi descendenți, având în vedere rolul eredității în etiologia multor afecțiuni oculare. La copii se vor urmări afecțiunile mamei în timpul sarcinii şi consanguinitatea.

Antecedentele personale

Se vor nota bolile infecto-contagioase, bolile cronice, traumatismele, bolile de nutriție etc. Sunt importante antecedentele patologice oculare ale pacientului.

Condițiile de viață şi de muncă pot explica tulburările funcționale sau organice pe care le prezintă bolnavul.

Scanned with OKEN Scanner

- la distanță - în atacul de glaucom durerea oculară se însoțește de un sindrom de pseudoabdomen acut;
- superficială sau profundă;
- continuă sau intermitentă;
- percepută ca durere propriu-zisă sau senzație de arsură.

Blefarospasmul – contracția dureroasă a pleoapelor.

c) Motive generate de un aspect anormal al ochiului

• congestia oculară (" ochi roşu") poate fi:

- superficială: produsă de dilatația vaselor conjunctivale superficiale (conjunctivite, blefaroconjunctivite);
- profundă: produsă de dilatația vaselor profunde; este localizată perikeratic şi apare în keratite, uveite anterioare, atac acut de glaucom, celulită orbitară, tenonită, sclerite, episclerite;

• modificări de poziție ale globului ocular: exoftalmie, enoftalmie, strabism;
• modificări de mărime ale globului ocular: microftalmie, glob atrofic sau preatrofic, buftalmie (glaucomul congenital precoce);
• tulburări de poziție ale pleoapelor: ectropion, entropion, ptoză palpebrală;
• modificări de culoare ale irisului – heterocromie;
• modificări de culoare, mărime, formă ale pupilei;
• apariția de formațiuni anormale la nivelul segmentului anterior şi anexelor.

În cazul traumatismelor oculare prin accidente rutiere sau de muncă sunt necesare o anamneză minuțioasă şi un examen clinic complet, precizându-se ora la care a avut loc traumatismul, starea generală a pacientului, leziunile apărute, tratamentul instituit din momentul accidentului până la internare. Aceasta constituie observația clinică de la internare care uneori este folosită la întocmirea unei expertize medico-legale.

Istoricul afecțiunii actuale

Istoricul afecțiunii relevă date despre:

-debutul bolii, care poate fi: brusc (în afecțiuni acute, traumatisme) sau insidios (glaucomul primitiv cu unghi deschis, afecțiuni degenerative ale retinei);

-circumstanțele apariției simptomelor (factori predispozanți, traumatisme accidentale sau intervenții chirurgicale);

-evoluția simptomelor de la debut până la consult (internare) precizându-se modul de evoluție – continuu, intermitent, progresiv sau regresiv, cu exacerbări sau remisiuni, dacă sunt factori care intensifică sau ameliorează simptomele;

-eventualele consultații anterioare, tratamente aplicate local sau general şi modul în care acestea au influențat afecțiunea.

Antecedentele heredo-colaterale

Identifică tulburări patologice la ascendenți, frați, surori şi descendenți, având în vedere rolul eredității în etiologia multor afecțiuni oculare. La copii se vor urmări afecțiunile mamei în timpul sarcinii şi consanguinitatea.

Antecedentele personale

Se vor nota bolile infecto-contagioase, bolile cronice, traumatismele, bolile de nutriție etc. Sunt importante antecedentele patologice oculare ale pacientului.

Condițiile de viață şi de muncă pot explica tulburările funcționale sau organice pe care le prezintă bolnavul.

Scanned with OKEN Scanner

EXAMENUL CLINIC GENERAL

Examenul clinic general este necesar deoarece ochiul este în strânsă corelaţie cu restul organismului. Se vor cerceta în special maladiile latente, examinându-se aparatul respirator, circulator, digestiv, urogenital, sistemul nervos. Examenul clinic general se poate completa cu examene : dermatologic, ftiziologic, stomatologic, ORL etc.

EXAMENUL OCULAR

Examenul ocular cuprinde:
- examenul obiectiv care constă în:
    1. examenul segmentului anterior
    2. examenul segmentului posterior
    3. refracţia oculară
    4. determinarea presiunii intraoculare
    5. gonioscopia
    6. examenul ortoptic
- examenul funcţional ocular

1. Examenul segmentului anterior

Polul anterior se examinează la lumina zilei, la lumina laterală focalizată şi la biomicroscop.

a) Examenul la lumina zilei

Bolnavul se aşează în faţa examinatorului şi puţin lateral, cu faţa la lumină. Examinarea se efectuează cu multă blândeţe, utilizând metode clinice ca inspecţia şi palparea, rar percuţia (ex. traumatisme) şi ascultaţia (ex. fistule arterio-venoase).

Se examinează:

¤ regiunea perioculară (deformări ale nasului, catar nazal etc);

¤ regiunea sprâncenară: se cercetează aspectul tegumentelor, cililor (modul de implantare, dezvoltare exagerată, zone epilate, decolorări), prezenţa leziunilor inflamatorii, cicatricilor, plăgilor, contuziilor, formaţiunilor tumorale. Se palpează pielea şi arcada sprâncenară. În unele cazuri se va efectua percuţia regiunii frontale şi sprâncenare;

¤ pleoapele. Se urmăresc:

•aspectul (mărimea şi simetria pleoapelor, culoarea tegumentelor, leziuni patologice, forma, mărimea şi simetria fantelor palpebrale, caracteristicile marginii ciliare);

•poziţia (variază în raport cu vârsta – fantă palberală mai largă la copii şi tineri şi mai îngustă la adulţi şi vârstnici; în mod normal la adult marginea liberă a pleoapei superioare este situată la 2 mm sub limbul sclero-cornean superior, iar cea a pleoapei inferioare la 1 mm sub limbul inferior. Se pot evidenţia anomalii de tipul ectropion – eversia marginii libere, entropion – răsucirea înăuntru a marginii libere, blefaroptoză – pleoapa superioară căzută);

•motilitatea se apreciază solicitând bolnavului să închidă şi să deschidă ochii. Modificările apărute pot fi de tipul: absenţa deschiderii sau deschidere incompletă a fantei palpebrale (în ptoză, blefarospasm), deschidere exagerată, imposibilitatea închiderii (lagoftalmie).

¤ aparatul lacrimal:

• pentru examinarea glandei lacrimale se inspectează regiunea palpebrală supero-externă şi se palpează prin pleoapa superioară. Cercetarea porţiunii palpebrale se poate realiza numai după eversarea pleoapei superioare, observându-se regiunea supero-externă a fundului de sac conjunctival superior.

• punctele lacrimale (prezenţa lor, poziţia, leziuni, exprimarea unor secreţii);

Scanned with OKEN Scanner

• sacul lacrimal: modificările tegumentelor din regiunea unghiului intern ridică suspiciunec unor procese patologice la acest nivel.

¤ examenul motilității oculare

Mişcările monoculare se clasifică in funcție de direcția mişcării în: ducții (abducție ş adducție – mişcări în sens orizontal, infraducție şi supraducție – mişcări în sens vertical) rotații (incicloducție şi excicloducție – mişcări în jurul axului antero-posterior).

Mişcările binoculare sunt reprezentate de versii (mişcări în aceeaşi direcție): dextroversie, levoversie, supraversie, infraversie şi vergențe (mişcări în direcții opuse): convergență, divergență.

Mişcările oculare pot fi:

- voluntare – examinarea se face separat sau pentru ambii ochi, solicitând pacientul să privească în diferite direcții;
- reflexe:

*reflexul de fixație maculară (apare în jurul vârstei de 4 luni); fixarea cu ambii ochi a unui obiect apărut brusc în câmpul vizual duce la schimbarea reflexă a orientării axelor vizuale;

*reflexul de urmărire (apare la 6 luni); după ce ochii privesc un obiect fixația se menține şi la mişcarea obiectului;

*reflexele de poziție (apar la 1 an şi 6 luni); pacientul priveşte un obiect situat la 5 m şi se observă dacă se menține fixația şi după mobilizarea capului în diferite direcții;

*sinergia convergență – acomodație (apare la 12-14 luni); se realizează convergența atunci când un obiect, fixat inițial la distanța de 1 m, se apropie de ochi şi divergența, când obiectul este îndepărtat.

¤ conjunctiva – se examinează pe rând conjunctiva tarsală, a fundurilor de sac şi bulbară (pentru examenul fundului de sac superior este necesară eversarea pleoapei superioare cu un depărtător Desmarres);

¤ orbita: la inspecție se examinează forma (modificată în traumatisme, malformații), dimensiunile, poziția (modificată în anomalii congenitale ca exorbitism, hipertelorism).

La palpare se apreciază rebordurile orbitare sau eventuale formațiuni tumorale. Se cercetează poziția globului ocular în orbită. Se pot descoperi astfel anomalii ca: exoftalmia (deplasarea anterioară a globului ocular) şi enoftalmia (deplasarea posterioară a globului ocular). Aprecierea poziției globului ocular se face prin exoftalmometrie (cel mai utilizat este exoftalmometrul Hertel). În condiții normale, globul ocular depăşeşte rebordul orbitar extern cu mai puțin de 20 mm, iar diferența de protruzie între cei doi globi nu este mai mare de 2 mm.

Ascultația se realizează transpalpebral cu ajutorul unui stetoscop. În condiții patologice se pot evidenția sufluri determinate de tumori vasculare şi fistule arterio-venoase.

¤ reflexele pupilare sunt reprezentate de:

- reflexul fotomotor:
  - ♦ direct (contracția pupilei la proiectarea unui fascicul luminos);
  - ♦ consensual (contracția pupilei la proiectarea unui fascicul luminos pe pupila controlaterală);
- reflexul pupilar la vederea de aproape (contracția pupilei atunci când ochiul fixează un obiect situat la o distanță mai mică de 6 m).

b) Examenul la lumina laterală focalizată

Se pot examina pleoapele, conjunctiva, punctele lacrimale, cornea, sclera, camera anterioară, irisul, pupila, reflexele pupilare.

Aspectul normal al segmentului anterior:

- conjunctiva este transparentă, de culoare roz;
- cornea este netedă, transparentă, lucioasă;
- sclera este de culoare alb-sidefie, cu suprafață regulată;

Scanned with OKEN Scanner

- camera anterioară are o profunzime medie;
- umoarea apoasă este transparentă;
- irisul are culoare variabilă, este lucios, cu tiv pigmentar prezent şi egal pe toată circumferinţa;
- pupila este rotundă, centrală, reflexă, neagră;
- cristalinul este poziţionat în spatele irisului, este imobil şi transparent.

c) Examenul biomicroscopic permite vederea stereoscopică a tuturor structurilor oculare:
- pleoapele şi conjunctiva se examinează în lumină difuză. Examenul se completează prin folosirea coloranţilor vitali (fluoresceină, roz Bengal);
- corneea: la iluminarea cu fantă se pot aprecia modificările de transparenţă şi grosime, zonele de discontinuitate optică, iar retroiluminarea pe iris evidenţiază edemul cornean şi neovasele;
- umoarea apoasă: prin iluminarea oscilatorie (mici oscilaţii imprimate fasciculul de lumină) se pot evidenţia aspecte patologice (ex. tyndall-ul care reprezintă fine tulburări de transparenţă ale umorii apoase);
- irisul se poate examina prin iluminare directă (pentru aspectul suprafeţei), iluminare indirectă (pentru sfincterul irian, hemoragii, tumori) sau retroiluminare (pentru găuri şi rupturi iriene, atrofii, alterări pigmentare);
- cristalinul se poate examina prin iluminare directă, reflectată (se observă neregularităţi ale capsulei şi epiteliului subcapsular) şi prin retroiluminare (se observă depozite pigmentare, resturi de membrană pupilară pe cristaloidă, vasele de neoformaţie);
- vitrosul anterior se examinează prin iluminare directă şi oscilatorie.

2. Examenul segmentului posterior

Acest examen constă în studierea segmentului ocular situat îndărătul diafragmului irido-cristalinian (vitros, corp ciliar, coroidă, retină, papila nervului optic).

Metodele de examinare: oftalmoscopia directă, indirectă, biomicroscopia, oftalmodinamometria, diafanoscopia.

a) oftalmoscopia directă
- se folosesc oftalmoscoape electrice care realizează o imagine dreaptă şi mărită de 13-16 ori a fundului de ochi;
- examenul fundului de ochi începe cu cercetarea discului optic şi a vaselor retiniene, regiunea peripapilară, intermaculopapilară, maculară, perimaculară şi se continuă cu periferia retinei până la ora serrata, în cele patru cadrane (temporal superior şi inferior, nazal superior şi inferior);

b) oftalmoscopia indirectă
- produce o imagine de ansamblu a fundului de ochi, răsturnată şi mărită de 4 ori. Cu ajutorul unui depresor scleral se poate vizualiza ore serrata şi pars plana;
- este utilă în evidenţierea decolărilor de retină, rupturilor şi găurilor retiniene, a bridelor de tracţiune vitreo-retiniană, a tumorilor intraoculare;

c) biomicroscopia segmentului posterior se poate efectua cu lentile concave şi convexe;

d) oftalmodinamometria măsoară presiunea sângelui în vasele retiniene (normal minima diastolică este de 47-64 mmHg, iar maxima sistolică de 74-130 mmHg);

e) diafanoscopia constă în iluminarea transsclerală efectuată cu ajutorul unei lămpi diasclerale şi este utilă în evidenţierea proceselor patologice intraoculare.

3. Refracţia oculară obiectivă se poate determina prin următoarele metode: schiascopie, astigmometrie, refractometrie (manuală şi automată).

4. Determinarea presiunii intraoculare se realizează prin metoda digitală şi cu aparate numite tonometre.

Scanned with OKEN Scanner

5. **Gonioscopia** este metoda de examinare a unghiului camerular. Există două metode de examinare: directă şi indirectă.

6. **Examenul ortoptic** cuprinde examenul staticii oculare (studiază poziţia ochilor în timpul fixaţiei şi în afara acesteia), evidenţierea şi măsurarea deviaţiei strabice, examenul mişcărilor oculare, examenul vederii binoculare.

Examenul funcţional ocular cuprinde studierea acuităţii vizuale, câmpului vizual, simţului cromatic etc.

EXAMENE COMPLEMENTARE

Examene de laborator: în mod curent se efectuează hemoleucograma, azotemia, glicemia, VSH, completate de reacţia Bordet-Wassermann, reacţia la tuberculină, examenul de urină, examenul LCR, teste alergologice, examenul anatomo-patologic etc.

Examene electrofiziologice: electrooculografia, electroretinografia, potenţialele occipitale evocate, electronistagmografia (înregistrează variaţiile potenţialului de repaus corneo-retinian, în cursul mişcărilor ochiului în câmpul electric periocular), electrooculomiografia (înregistrează potenţialele de acţiune ale muşchilor oculomotori), electroencefalografia etc.

Examene imagistice: radiografia standard de orbită, tomografia, tomodensitometria cu sau fără injectare de substanţe de contrast, RMN, angiografia, ecografia, fluorofotometria oculară etc.

Scanned with OKEN Scanner

CAPITOLUL III

EXPLORAREA ACUITĂȚII VIZUALE

DEFINIȚIE ȘI MORFOFIZIOLOGIE

Definiție

Acuitatea vizuală (AV) reprezintă capacitatea analizatorului vizual de a aprecia forma și detaliile spațiale ale obiectelor. Această aptitudine depinde de densitatea și finețea mozaicului de receptori retinieni pe care se formează imaginea, de structura unității receptoare și de amploarea proiecției corticale a diferitelor zone retiniene.

Morfofiziologie

Dezvoltarea AV este dependentă de integritatea dezvoltării anatomice a receptorului vizual în perioada embrionară și de stimularea funcțională adecvată în primii ani de viață și mai ales în perioada critică a primelor 2-3 luni. În orice moment al evoluției, valoarea AV depinde de nivelul atins anterior și de potențialul evolutiv restant. Dacă stimularea vizuală încetează, potențialul evolutiv rămâne neutilizat și dezvoltarea funcțională se oprește, instalându-se ambliopia. Se știe că dezvoltarea morfofuncțională a ochiului se produce în ultimele luni de viață intrauterină. La naștere funcția vizuală este rudimentară (percepție luminoasă). Ulterior, stimularea luminoasă induce dezvoltarea armonioasă a receptorului vizual, rapidă în primele luni de viață și apoi mai lentă. În prima săptămână de viață mișcările oculare devin coordonate. La vârsta de 3 luni se formează corelații între ochi și mână (sugarul își cercetează cu interes mâinile), iar la 4 luni capacitatea de fixare a obiectelor evoluează către un grad mai înalt. La 6 luni se desăvârșește dezvoltarea maculei și apar senzațiile de formă și de culoare. AV la vârsta de 1 an este de aproximativ 0.4, iar la 1.5 ani începe dezvoltarea vederii binoculare. Funcția vizuală devine din ce în ce mai complexă și tot mai dependentă de centrii neuronali corticali. La 6 ani majoritatea copiilor au AV egală cu 1 și se consolidează vederea binoculară. La 16 ani AV este de 1.5, iar la adultul tânăr poate atinge valoarea 2-2.2. O colaborare perfectă între sistemul senzorial și cel oculomotor asigură mișcările sinergice ale ochilor, relație care se consolidează până la vârsta de aproximativ 15 ani. La vârste înaintate se observă o scădere a capacității de rezoluție, asociată cu pierderea naturală (programată genetic) a fotoreceptorilor și a canalelor neuronale foveolo-corticale, cu modificări ale diametrului pupilar, precum și cu alți factori patologici (opacifierea mediilor transparente, leziuni maculare legate de vârstă). Astfel, la 50-60 de ani AV redevine 1, iar o valoare de 0.5 la peste 80 de ani este considerată normală.

Puterea discriminatorie a retinei se cuantifică printr-o serie de parametri :

-minimum vizibile (pragul absolut al simțului formelor) reprezintă cea mai mică suprafață vizibilă ce acoperă un unghi vizual de aproximativ 10"– 35" arc de cerc;

-acuitatea Vernier (pragul diferențial pentru linii) reprezintă decalajul minim perceptibil între două linii situate în același plan, acoperind un unghi vizual de 3"– 15" arc de cerc. Acest decalaj permite ca cele două linii să nu fie percepute una în prelungirea celeilalte.Testele care măsoară acuitatea Vernier sunt teste de hiperacuitate, relativ independente de defectele sistemului optic, permițând aprecierea funcției retiniene și în cazul opacifierii mediilor transparente (cataractă);

-minimum separabile (pragul diferențial pentru puncte) reprezintă cel mai mic spațiu perceput între două obiecte; acesta acoperă un unghi mediu de 60" arc de cerc, cu limite largi în funcție de condițiile de examinare. El se folosește la măsurarea acuității vizuale în clinică, prin inversul unghiului vizual α sub care trebuie proiectate pe retină

Scanned with OKEN Scanner

două puncte aflate la distanță minimă unul de celălalt pentru a fi percepute separat (deci pentru a stimula două unitați receptoare separate de o a treia). Cele mai mici valori ale unghiului vizual pentru puncte, linii și contur corespund regiunii maculare, la nivelul căreia se înregistrează și cea mai mare valoare a acuității vizuale; pe măsura îndepărtării de foveolă, acuitatea vizuală va fi tot mai scăzută.

CLASIFICĂRI ȘI UNITĂȚI DE MĂSURĂ ALE ACUITĂȚII VIZUALE

Pentru clasificarea AV se pot utiliza o serie de criterii și anume:

- **după ochiul examinat:**

-AV *monoculară și binoculară*. Testarea AV începe monocular, stabilindu-se inițial valoarea brută și ulterior valoarea corectată cu lentile atunci când există ametropii. În final se stabilește AV în vedere binoculară, care depășește normal cu 10 % valoarea monoculară, probabil prin utilizarea mai eficientă la nivel cortical a celor două imagini retiniene.

- **după mărimea utilizată în determinarea AV:**

- *AV angulară*, bazată pe faptul că toate obiectele din spațiu sunt percepute sub un anumit unghi vizual (fig.III.1), format din razele care pornesc din extremitățile obiectului și se încrucișează în centrul optic al ochiului, pentru a ajunge la retină. Unghiul vizual se calculează trigonometric prin raportul dintre mărimea obiectului (O) și distanța care separă obiectul de ochi (d) :

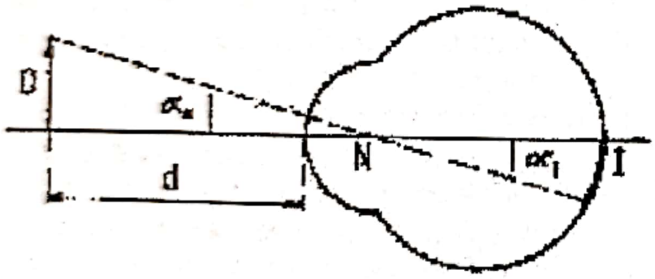

Fig.III.1: Unghiul vizual (α) = distanța angulară (în minute de arc de cerc) dintre două drepte care trec prin extremitățile obiectului fixat (O) și se intersectează în punctul nodal al ochiului (N); d= distanța între obiect și ochi; I= imaginea obiectului pe retină

Acuitatea vizuală angulară se calculează ca inversul unghiului vizual :

$$AV = 1/\operatorname{tg}\alpha = d / O$$

Cu cât valoarea unghiului vizual este mai mică, cu atât AV este mai mare. Cea mai mare capacitate de rezoluție a detaliilor o are regiunea foveolară care ocupă o arie de 200–500 μm.

Testele care explorează AV angulară se înscriu într-un pătrat cu latura de 5', în care grosimea semnului reprezintă 1', acest semn fiind detaliul de recunoaștere a testului (minimum separabil). Cele mai utilizate teste sunt:

1. mirele Foucault sunt linii sau bare paralele alb-negre (fig.III.2-a);
2. litera "E" Snellen are avantajul utilizării la analfabeți și la copiii preșcolari. Litera este comparată cu o furcă sau un scaun și se cere subiectului examinat să indice cu mâna direcția în care sunt îndreptate brațele furcii, respectiv picioarele scaunului (fig.III.2-c);
3. inelele Landolt sunt inele întrerupte a căror deschidere este egală cu grosimea, iar criteriul discriminativ este orientarea deschiderii cu 8 posibilități (sus, jos, stânga, dreapta și cele patru variante intermediare)(fig.III.2-d);
4. inelele Ferree-Rand sunt asemănătoare cu Landolt, dar au avantajul utilizării lor și la persoanele cu astigmatism, având două deschideri între care există un unghi de 90° (fig.III.2-e).

Scanned with OKEN Scanner

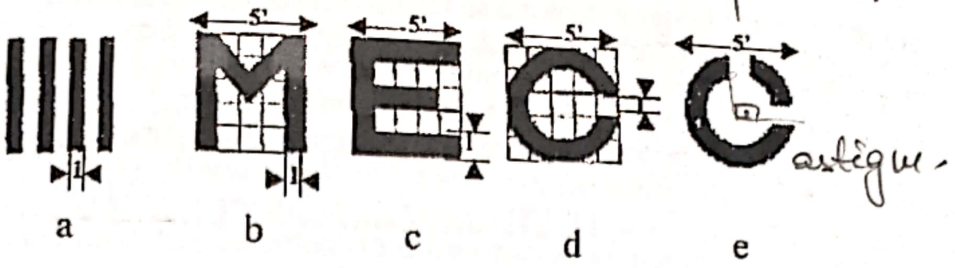

Fig.III.2: Diverse tipuri de teste utilizate pentru determinarea AV:
a-mirele Foucault; b-diverse litere ale alfabetului; c-litera "E" Snellen; d-inelul Landolt;
e-inelul Ferree-Rand

- *AV morfoscopică* se determină prin capacitatea pacientului de a recunoaşte forma şi orientarea unui obiect prezentat izolat, a cărui identificare presupune compararea cu tipare învăţate anterior. Pentru testarea acestei AV se utilizează teste (numere, litere, desene) cu raportul între grosime/ lăţime/ înălţime de 1/5/5 sau 1/5/4 (fig.III.2-b);

- *AV corticală* este capacitatea pacientului de a recunoaşte un detaliu dintre altele prezentate;

- **după modalitatea de exprimare a valorilor AV:**

- *AV fracţionată* în care numărătorul reprezintă distanţa între testul prezentat şi ochiul examinat, iar numitorul este distanţa de la care ochiul normal percepe testul;

- *AV zecimală* uşor de utilizat în practică şi suficientă pentru evaluarea ametropiilor, dar nu corespunde întrutotul altor unităţi de exprimare a AV;

- *AV logaritmică* are marele avantaj de a oferi valori mult mai apropiate de realitate decât celelalte unităţi de măsură, dar nu a reuşit înlocuirea lor în practică;

- **după modalitatea de prezentare a testelor:**

- *AV statică* în care testele prezentate sunt nemişcate;

- *AV dinamică* în care testele sunt prezentate în mişcare, ceea ce permite detecţia deficitelor vederii centrale în stadiile precoce, când ceilalţi parametri de explorare funcţională sunt încă normali.Testarea dinamică a AV se recomandă la persoanele la care se solicită perceperea rapidă a obiectelor în mişcare (lucrători în traficul aerian);

- **după zona retiniană testată:**

- *AV centrală* care testează capacitatea rezolutivă a maculei şi în special a zonei foveolare, oferind valorile maxime ale acuităţii vizuale. Spre deosebire de retina periferică (predominant semnalizatoare), retina macular (şi în special cea foveolară) cu densitate maximă de receptori (in majoritate conuri), cu structură simplă a unităţii receptoare (conexiuni monosinaptice) şi cu proiecţie calcarină de 10000 de ori mai mare, este prin excelenţă o structură analizatoare. Pe măsura îndepărtării de foveolă, valorile AV descresc, nu atât prin scăderea densităţii fotoreceptorilor cu conuri, ci datorită conexiunilor polisinaptice între conuri, celule bipolare şi celule ganglionare, ceea ce determină etalarea informaţiei pe o arie receptoare mai largă;

- *AV periferică* oferă suportul informaţiei vizuale în anumite situaţii patologice (strabismul cu fixaţie excentrică, leziuni maculare), iar valoarea sa este limitată în primul rând de o densitate mai mică a celulelor ganglionare;

- **după metodele de testare utilizate:**

- *AV subiectivă* în care testarea necesită colaborarea pacientului;

- *AV obiectivă* testată cu mijloace care nu implică cooperarea pacientului. Aceste metode se aplică în special la copiii mai mici de 2,5 ani, la persoanele simulante sau cu handicap mental;

- *AV stereoscopică* măsoară unghiul minim de disparitate (cea mai mică diferenţă între două obiecte) necesar pentru ca ochii să perceapă senzaţia de profunzime şi relief. Determinarea AV stereoscopice necesită un stereoproiector cu teste polaroide care dau

Scanned with OKEN Scanner

senzația de profunzime. Notația se face în scară zecimală, cu valori cuprinse între 0,1 și 1,4 în funcție de deplasarea punctelor și de mărimea unghiului stereoscopic;

- **după distanța de examinare:**
- AV la distanță se determină la distanța egală sau mai mare de 5 m;
- AV la aproape se măsoară la distanța activității de aproape.

DETERMINAREA ACUITĂȚII VIZUALE

Metodele de determinare a acuității vizuale fac parte din clasa metodelor fotopice de testare funcțională, dependente de activitatea fotoreceptorilor maculari. În ciuda eforturilor diverselor comisii internaționale de specialitate, nu s-a stabilit un procedeu standard de examinare și există încă disensiuni legate de utilizarea diverselor scale de exprimare a AV. În plus, nici una din metode nu reunește toate cerințele pentru a aprecia valoarea AV cât mai aproape de valoarea reală.

Metodele de determinare se împart în:

1. metode subiective;
2. metode obiective.

Metode subiective

Pentru aprecierea în clinică a acuității vizuale se folosesc optotipii. Optotipul este un dispozitiv care prezintă pe fond alb, luminat, diverse teste dispuse sub formă de rânduri (fig.III.3).

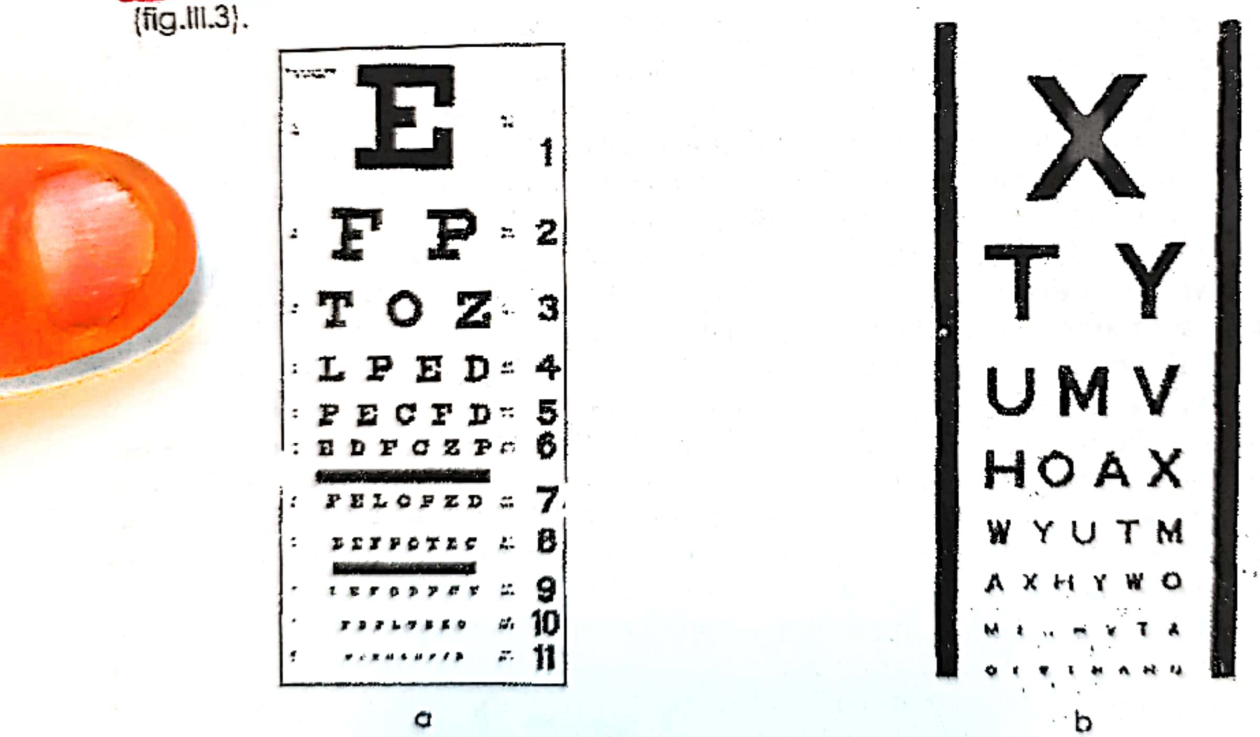

a b

Fig.III.3: Optotipi cu litere pentru determinarea AV: a-optotip Snellen; b-optotip Monoyer

Principiul de bază al optotipului constă în capacitatea analizatorului vizual de a percepe detaliul semnificativ al testelor prezentate, care poate fi: diametrul unui punct negru, lățimea unei linii negre, distanța dintre două puncte negre pe un fond alb, deschiderea unui inel, dimensiunea unui pătrat pe un joc de șah. Atunci când este observat de la o anumită distanță, fiecare test are un detaliu semnificativ de recunoaștere (minimum separabil) care acoperă un unghi vizual de 1'. Această distanță este fie infinitul practic oftalmologic (≥ 5 metri) când se măsoară acuitatea vizuală la distanță, fie distanța lucrului de aproape, când se determină acuitatea vizuală la aproape, distanță variabilă în funcție de profesie (de obicei este 30–40 cm).

Scanned with OKEN Scanner

Determinarea acuității vizuale la distanță

Optotipii clasici prezintă 10 rânduri cu teste (litere, numere, litera "E"Snellen, inelul Landolt, desene), fiecărui rând corespunzându-i o acuitate vizuală de la 0,1 la 1, în ordinea descendentă a rândurilor, pe măsura micșorării progresive a testelor. Pe optotip, în dreptul fiecărui rând se află înscrisă valoarea acuității vizuale a rândului respectiv, exprimată sub forma unei fracții sau sub formă zecimală. De exemplu, în dreptul primului rând al optotipului se află înscrisă o acuitate vizuală de 1/10 (sau 0,1), ceea ce semnifică 5/50 (numărătorul fiind distanța pacientului față de optotip, iar numitorul este distanța de la care ochiul emetrop poate citi cele mai mari teste). Unii optotipi prezintă și un cadran astigmat, test bicolor roșu-verde și test polaroid pentru cercetarea vederii stereoscopice. Testul bicolor verifică exactitatea corecției prescrise, știut fiind că emetropul focalizează pe retină lumina galbenă, hipermetropul vede mai clar lumina verde, iar miopul distinge mai clar lumina roșie. Optotipii pot fi desenați, transiluminați (printr-o sursă de iluminare inclusă în dispozitiv), proiectați (situație în care se recomandă ca examinarea să se facă în ambianță obscură pentru a spori contrastul) sau videoproiectați. Optotipul proiectat oferă avantajul de a evita memorarea testelor și de a permite o combinație nelimitată de teste. În plus, poate fi utilizat în condițiile unui spațiu insuficient de examinare (mai mic de 5m), situație în care infinitul se obține printr-un efect optic rezultat din proiecția testelor într-o oglindă. Între testele prezentate pe optotip și iluminarea fondului trebuie să existe un contrast maxim (85-95%), lucru posibil printr-un alb pur reflectorizant al fondului și un negru pur nereflectorizant al testelor. Indiferent de tipul de optotip utilizat, examinarea se face în ambianță fotopică sau mezopică.

Pacientul se așează la 5–6 metri de optotip. Pentru ochiul emetrop această distanță asigură un repaus acomodativ cvasitotal, iar imaginea obiectelor este clară prin focalizarea razelor pe retină. Examinarea se face monocular (pentru fiecare ochi în parte). Pentru pacienții cu anomalii de refracție, determinarea se va face inițial fără lentile de corecție, iar ulterior cu lentile care să corecteze optim ametropia, folosind o ramă de probă ușoară și reglabilă. Prin convenție se examinează inițial ochiul drept de la stânga la dreapta, apoi ochiul stâng de la dreapta la stânga, metodă ce are două avantaje: evită memorarea testelor și evidențiază mai bine hemianopsiile (citirea în direcția deficitului de câmp vizual este mai dificilă decât în sens invers). Când există diferențe ale AV între cei doi ochi, testarea începe cu ochiul mai afectat. Ochiul neexaminat va fi acoperit cu un ocluzor semitransparent, care permite o transmitere a luminii difuze de 80-85%. Acesta are avantajul că asigură o luminozitate egală pentru ambii ochi, menține reflexul pupilar fotomotor (direct și consensual) și adaptarea la lumină a ochiului acoperit. Ochiul neexaminat se poate acoperi și cu un ocluzor opac, cu un pansament sau cu podul palmei pacientului, fără a exercita compresiune pe globul ocular. După determinarea AV monoculare se va testa AV binoculară.

Subiectul examinat este solicitat să citească de sus în jos rândurile optotipului plasat la înălțimea ochiului. Acuitatea vizuală a ochiului testat este reprezentată de cifra sau fracția aflată în dreptul ultimului rând citit de pacient în proporție de 75%. Se poate nota în paranteză numărul testelor citite eronat în rândul respectiv. cel puțin 3 litere ✓

Pacientul incapabil să distingă primul rând de la 5 m, se va apropia de optotip din metru în metru până când va putea citi cele mai mari teste. De exemplu, dacă subiectul recunoaște testele primului rând de la 1 m, AV a ochiului examinat este de 1/50.

Pentru acuități vizuale mai mici de 1/50, treptele de mărime vor fi, în ordinea cronologică a examinărilor, următoarele:

- numără degetele (n.d.). Pe fondul luminat al optotipului se arată pacientului 1, 2 sau 5 degete ale mâinii, începând de la distanța de 1 m și se notează în centimetri distanța la care subiectul numără corect degetele (de exemplu n.d. la 10 cm reprezintă o acuitate vizuală de 1/500);
- percepe mișcările mâinii (p.m.m.). Când pacientul nu poate număra degete nici la 10 cm în fața ochiului, se testează perceperea mișcărilor mâinii examinatorului pornind de la o distanță de 50 cm;

Scanned with OKEN Scanner

- percepe lumina (p.l.). Când pacientul nu percepe mişcările mâinii nici la 10 cm în faţa ochiului, i se prezintă o sursă de lumină pe care acesta o sesizează sau nu. Dacă percepţia luminoasă este prezentă, se va testa şi proiecţia luminii, cerând subiectului să precizeze direcţia din care observă lumina atunci când sursa luminoasă este deplasată de examinator din afară înăuntru, în cele patru cadrane. Se va nota proiecţia certă sau incertă a luminii, iar în ultimul caz se precizează cadranul sau cadranele cu proiecţie nesigură;

- fără percepţie luminoasă (f.p.l.) este acuitatea vizuală a ochiului cu cecitate absolută (arb).

Determinarea acuităţii vizuale la aproape

Acuitatea vizuală la aproape este un parametru esenţial în viaţa omului modern, dar măsurătorile sunt mai puţin reproductibile comparativ cu valorile la distanţă, fiind în mai mare măsură influenţate de o serie de factori: diametrul pupilar, acomodaţie, nivelul de iluminare, vicii de refracţie dinamică. Testarea AV la aproape este utilă şi în condiţii de urgenţă, când pacientul nu poate fi mobilizat pentru a se determina AV la distanţă.

Optotipul pentru aproape se bazează pe acelaşi principiu al unghiului minim de rezoluţie de 1'. Un bun optotip trebuie să fie tipărit pe un fond mat sau cu luciu minim, să prezinte un contrast superior, să prezinte teste separate sau fragmente de texte pentru a simula necesităţile curente ale activităţii de aproape. Unele tipuri includ şi cadran astigmat, test bicolor sau test polaroid. Distanţa de examinare este cea a cititului (30-33 cm) sau legată de ocupaţia în care pacientul simte deficitul vizual şi solicită ajutor optic, cum ar fi distanţa intermediară de lucru pentru stomatologi, pianişti, dirijori. Ca şi în vederea la distanţă, determinarea vederii la aproape începe monocular, iniţial cu determinarea AV brute şi apoi corectată optic, iar în final se măsoară AV la aproape în vedere binoculară.

Există numeroase sisteme de notaţie pentru treptele de mărime ale caracterelor: sistemul metric Snellen, sistemul zecimal, notaţia Parinaud şi Jaeger, între aceste sisteme existând o relaţie de echivalenţă : AV = 1 = 33/30cm = Jaeger 1+ = Parinaud 2.

Metode obiective

Metoda nistagmusului optokinetic constă în provocarea de mişcări oculare oscilatorii cu ajutorul unui tambur care se roteşte cu o viteză constantă în faţa ochiului examinat. Pe fondul alb al tamburului sunt desenate striuri negre ale căror detalii spaţiale au dimensiuni progresive. Valoarea unghiulară a testelor la care apare nistagmusul reflectă valoarea AV. Nistagmusul optokinetic oferă informaţii destul de precise asupra AV, dar rezultatele depind de mărimea testului, viteza de prezentare a testului, viteza angulară şi distanţa de observare.

Testul "CSM": test utilizat la copii sub 2,5 ani şi constă în proiectarea unui fascicul luminos succesiv în cei doi ochi. Se vor examina: poziţia centrala a reflexului cornean ("C") când copilul fixează lumina, stabilitatea ("S") şi menţinerea fixaţiei ("M") chiar şi după clipit. O diferenţă de menţinere a fixaţiei între cei doi ochi denotă o inegalitate a AV. În plus, se pot constata protestele copilului la acoperirea ochiului bun, de preferinţă fixator şi absenţa lor când se acoperă ochiul cu vedere slabă. O fixaţie centrală şi stabilă denotă o AV bună; o fixaţie excentrică şi stabilă reflectă o AV slabă, iar fixaţia excentrică şi instabilă semnifică o AV foarte slabă.

Testul privirii preferenţiale se utilizează pentru testarea vederii la sugari, dislectici, persoane cu handicap mental. Metoda foloseşte cartoanele Teller şi constă în prezentarea pe un ecran a două cartoane cu dimensiuni egale, situate la distanţă egală de o parte şi de alta a câmpului de privire. O plajă este colorată omogen în gri, iar cealaltă prezintă striuri negre de grosimi variabile de la un carton la altul. Fiecare grosime a striaţiilor corespunde unei anumite valori a AV. Evident, privirea ochiului examinat va fi atrasă de plaja cu striuri.

Potenţialele evocate vizuale (PEV) reprezintă răspunsuri ale cortexului occipital la un stimul vizual scurt dar suficient de intens, răspunsuri înregistrate pe o EEG. PEV se poate

Scanned with OKEN Scanner

înregistra de la naştere, dar morfologia traseului este diferită la vârste diferite. La naştere se constată absenţa fazelor precoce, în luna a 3-a de viaţă se produce maturizarea traseului (reducerea latenţelor şi creşterea amplitudinilor), iar la vârsta de 1 an traseul PEV este identic cu cel al adultului.

Acuitatea vizuală obiectivă este comparabilă cu cea subiectivă pentru AV mici, dar la valori de peste 0,3 apar discordanţe, explicabile prin mişcările involuntare ale ochilor, care reduc performanţa de rezoluţie.

Valori normale ale acuităţii vizuale

Majoritatea indivizilor normali au o capacitate de rezoluţie sub 1' arc de cerc. În consecinţă, 1 nu reprezintă valoarea normală a acuităţii vizuale, ci doar graniţa între AV normală şi cea subnormală. AV variază între limite largi, ca şi greutatea corporală sau alte constante ale organismului. În populaţia generală valorile unghiului minim de rezoluţie respectă o distribuţie gaussiană, prin intervenţia unor factori independenţi în determinarea nivelului de performanţă. Asfel, valorile crescute ale AV la adolescenţi şi adultul tânăr reflectă mai degrabă o creştere a motivaţiei şi cooperării, decât o continuare în dezvoltarea anatomică a globului ocular. Dimpotrivă, scăderea AV la vârstnici este consecinţa modificărilor structurale, scăderii performanţelor optice şi pierderii fiziologice a receptorilor sau altor elemente neuronale.

Screeninguri efectuate pe grupe de vârstă au demonstrat chiar că valoarea 1 a AV poate fi subnormală pentru multe din ele. S-a stabilit că valoarea medie a acuităţii vizuale normale este de 1,3. Deşi între 1 şi 1,3 diferenţa este mică numeric, ea capătă o semnificaţie majoră din punct de vedere funcţional, având în vedere că la AV de 1,3 toate canalele informaţionale foveolacorticale sunt funcţionale, iar la A de 1 doar 2/3 sau mai puţin din aceste canale operează. În consecinţă, utilizarea optotipilor clasici cu 10 rânduri de teste este insuficientă, mai mult, exprimarea fracţionată sau zecimală a AV pot duce la estimări eronate, neconcordante cu realitatea. De aceea, când se testează vederea cu optotipul clasic, este necesară deplasarea pacientului câte 1 m în spatele liniei de 5 m dacă acesta a citit corect testele ultimului rând. Cunoscând valorile maxim posibile ale AV se va stabili exact valoarea AV la pacientul testat.

Determinarea acuităţii vizuale la copii

Adesea la copii funcţiile vizuale sunt dificil de stabilit datorită vârstei, capacităţilor cognitive şi intelectuale şi fondului educaţional, factori care influenţează cooperarea micului pacient. La aceştia se adaugă o gamă largă de erori refractive, leziuni organice sau tulburări oculomotorii care fac şi mai dificilă examinarea. De multe ori rezultatele depind de capacitatea şi îndemânarea medicului de a atrage copilul în "jocul" complex pe care îl presupune examinarea unui copil.

Principii de examinare:

-testarea se va face într-o încăpere liniştită şi primitoare, doar în prezenţa examinatorului şi eventual a unei persoane apropiate copilului;

- se va examina iniţial monocular (urmărind modul în care copilul fixează testul şi având grijă ca ochiul neexaminat să fie bine acoperit), apoi binocular. Se va testa vederea la distanţă şi la apropape, fără corecţie şi apoi folosind corecţia optică adecvată;

- testarea se va face "în joacă", fără a brusca sau ameninţa copilul;

- pentru vârste mai mari de 4 ani se cere spijinul părinţilor pentru a-i învăţa acasă pe copii să răspundă la optotipul cu litera "E" sau inele Landolt;

- atunci când nu se poate testa AV prin metode subiective (vârstă, handicap mental, timiditate, dislexie, leziuni organice) se vor utiliza metodele obiective.

Determinarea AV la copiii preverbali

La vârste sub 2,5 ani se pot utiliza următoarele metode,care determină AV de rezoluţie:

-testul "CSM";

Scanned with OKEN Scanner

- nistagmusul rotator: copilul este rotit rapid într-o parte şi apoi în cealaltă. În mod normal, când rotaţia încetează, apar 1-2 secuse nistagmiforme, după care urmează o fixaţie stabilă. Nistagmusul postrotator prelungit trădează o vedere slabă;
- atitudinea copilului la ocluzia ochiului dă informaţii asupra ambliopiei unilaterale: copilul reacţionează la acoperirea ochiului bun dar nu protestează la ocluzia ochiului ambliop (cu vedere slabă);
- nistagmusul optokinetic;
- testul privirii preferenţiale (fig.III.4);

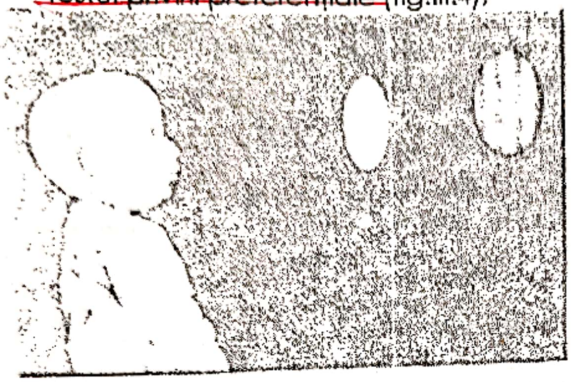

Fig.III.4: Testul privirii preferenţiale

- reflexul pupilar fotomotor normal exclude unele afecţiuni ce pot determina scăderea AV;
- testele elecrofiziologice (electroretinogramă, potenţiale evocate occipitale) oferă relaţii asupra funcţiei retiniene şi corticale.

După 2,5 ani majoritatea copiilor colaborează cu examinatorul pentru determinarea AV.Testele utilizate măsoară fie AV de rezoluţie (angulară) – "E", inelele Landolt, fie AV de recunoaştere (morfoscopică) - testele cu imagini: Allen, Rossano-Weiss (fig.III.5).



a b

Fig.III.5: Optotipi pentru determinarea AV la copiii preşcolari: a-cartoanele Allen; b-litera "E" Snellen

După 4-5 ani se pot folosi optotipii cu litere sau numere, dar se recomandă utilizarea unor teste a căror mărime să corespundă cu măsurarea AV la o distanţă de 2,5 m (interesul spaţial limitat al copilului este greu de atras prin simboluri plasate la 5 m). Litera "E" pare cel mai facil test de utilizat; prin compararea literei cu un scaun, se cere copilului să indice cu degetul direcţia în care sunt îndreptate picioarele scaunului. Se mai

Scanned with OKEN Scanner

poate folosi o machetă a literei "E", pe care copilul o îndreaptă în direcţia testului indicat pe optotip. Se recomandă prezentarea separată a testelor, ceea ce elimină interacţiunile de contur care apar când se prezintă mai multe teste pe acelaşi rând ("crowding" fenomen). Acest fenomen explică diferenţele de 2-3 zecimi între AV angulară şi cea morfoscopică (mai ales în ambliopia strabică), datorită unei puteri reduse de separare a retinei la copii.

FACTORI DE VARIAŢIE A ACUITĂŢII VIZUALE

Factorii obiectivi

* *forma geometrică a testului:* se recomandă teste simple, uşor de recunoscut, dar care să evite totuşi memorarea. Pentru optotipul cu litere sau numere există diferenţe în capacitatea de recunoaştere. S-a demonstrat că literele C,D,E,F,H,K,M,N şi numerele 0,2,3,4,6,7,9 se recunosc aproximativ la fel de uşor şi egal cu posibilitatea de recunoaştere a inelului Landolt. Desenele pentru copii explorează AV morfoscopică. Inelul Landolt sau litera "C" prezintă un cerc întrerupt, deschiderea inelului care poate fi orientată în cele opt direcţii ale spaţiului, reprezentând detaliul de recunoaştere. Litera "E"este utilă pentru copiii preşcolari şi aliteraţi.

Un aspect particular îl constituie modul de aranjare a testelor pe ecran. Nu există o standardizare a numărului de rânduri sau a numărului de teste de pe optotip şi nici a distanţelor dintre rânduri sau dintre testele aceluiaşi rând. Acest lucru explică fenomenele de interacţiune pentru contur, care sunt minime pentru simbolurile primelor rânduri (care conţin 1-2 teste mari) şi mai intense pentru ultimele rânduri. Distanţa dintre testele aceluiaşi rând are valoare practică: aglomerarea testelor ("crowding" fenomen) face recunoaşterea lor mai dificilă, aspect dezavantajos mai ales la ambliopi, care citesc mai uşor teste prezentate separat. Optotipul Bailey-Lovie (fig.III.6) depăşeşte acest obstacol prin prezentarea unui număr constant de teste pe fiecare rând şi prin distanţă constantă între rânduri.

Fig.III.6: Optotipiul Bailey-Lovie

De asemenea, se recomandă schimbarea periodică a optotipilor, timpul şi utilizarea indicatoarelor ducând la deteriorarea testelor.

* *contrastul şi luminanţa:* se recomandă un contrast optim între test şi fond de 85-95%. Pentru o luminanţă dată, AV creşte proporţional cu accentuarea contrastului. Optotipii imprimaţi sau cei transiluminaţi sunt, din acest punct de vedere, superiori celor proiectaţi. Cele mai noi achiziţii în determinarea AV se bazează pe videoproiecţia computerizată a testelor, cu posibilitatea ca microcipurile să stabilească valoarea prag a contrastului necesară pentru observarea simbolului prezentat;

Scanned with OKEN Scanner

* *culoarea testelor*: AV este diferită pentru teste de culori diferite, datorită sensibilității preferențiale a pigmentului fotosensibil al conurilor foveale;

* *timpul de prezentare* este de aproximativ 0,1", timp util pentru recunoașterea testelor. Acest parametru este valabil când se testează AV dinamică;

* *distanța de prezentare* corelează cu acomodația și mioza, fenomene sincinetice care apar în vederea de aproape și cu atât mai accentuate cu cât testele sunt mai apropiate de ochi. De aceea nu există o corelație strictă între valorile AV la distanță și la aproape.

Factorii subiectivi

*erorile refractive determină o scădere a AV necorectate;

* *acomodația* trebuie luată în calcul când se determină AV la aproape;

* *diametrul pupilar* optim pentru o determinare cât mai apropiată de normal a AV este de 2-3 mm. O pupilă mai mică de 1 mm reduce aberațiile de sfericitate și cromatice, crește profunzimea câmpului examinat, dar scade și intensitatea luminoasă a stimulului. O midriază de peste 4 mm are efecte inverse;

* *transparența mediilor refringente* influențează vederea în situații de opacifiere;

* *topografia retiniană* împarte AV în centrală și periferică. AV nu depinde numai de densitatea fotoreceptorilor, dar și de distanța de separare a conurilor funcționale, distanță care se accentuează pe măsura îndepărtării de foveolă;

* *binocularitatea* oferă valori mai mari ale AV prin utilizare superioară a celor două imagini foveale la nivel cortical;

* *vârsta* explică valorile diferite ale AV datorate diferențelor structurale și funcționale legate de vârstă ale receptorului vizual;

* *direcția fasciculului incident* poate influența valoarea AV. Pătrunderea luminii perpendicular prin centrul axului optic provoacă o stimulare mai intensă decât același fascicul ce trece oblic prin pupilă și determină o modificare fotochimică mai redusă în conurile stimulate;

* *sumația temporală și spațială*: sumația temporală constă în faptul că o stimulare de lungă durată are același efect cu cel produs prin stimulări repetate și mai scurte, care își adiționează efectul. Sumația spațială este fenomenul prin care mai mulți stimuli infraliminari pot deveni liminari prin convergența mai multor fotoreceptori la o singură celulă ganglionară.

ASPECTE PATOLOGICE ALE ACUITĂȚII VIZUALE

Ambliopia

Ambliopia funcțională este definită ca o scădere a vederii în absența unor cauze organice vizibile, sau când leziunile organice prezente sunt insuficiente pentru a explica pe deplin reducerea vederii.

Clasificarea ambliopiei

*după valoarea AV:

- ambliopia mare cu AV sub 0,1;
- ambliopia medie cu AV între 0,1 și 0,3;
- ambliopia mică cu AV între 0,4 și 0,8.

*după tipul de fixație:

- ambliopia cu fixație centrală;
- ambliopia cu fixație excentrică (periferică, paramaculară, parafoveolară).

*după etiologie:

- ambliopia strabică (50%);
- ambliopia ex-anopia sau prin deprivare senzorială care apare când intervine un obstacol în calea vederii;

Scanned with OKEN Scanner

- ambliopia refractivă (ametropică şi anizometropică);
- ambliopia congenitală organică (leziuni neuroretiniene, nistagmus, acromatopsie);
- ambliopia fără cauză evidentă;

*după tipul de inhibiţie:
- ambliopia prin inhibiţie pasivă (lipsă de utilizare a receptorului vizual);
- ambliopia prin inhibiţie activă (impulsuri corticale inhibitorii);

*după modalitatea de apariţie:
- ambliopia prin oprire apare precoce şi vederea centrală este incomplet dezvoltată;
- ambliopia prin stingere apare mai târziu, macula este dezvoltată normal, dar vederea se pierde parţial din cauze organice sau funcţionale;
- ambliopia mixtă;

Cecitatea

Pierderea totală a AV este definită prin termenul de cecitate absolută, care semnifică absenţa percepţiei luminoase. Noţiunea de cecitate legală se defineşte prin scăderea AV la sau sub 0,1 şi/sau restrângerea câmpului vizual la sau sub 20° în ochiul cel mai bun, cu cea mai bună corecţie optică.

AV ≤ 0,1 CV ≤ 20°

Cauzele scăderii AV pot fi clasificate în trei grupe majore:
1. erori refractive (hipermetropie, miopie, astigmatism);
2. opacifierea mediilor transparente (leucom cornean central, cataractă, hemoragie vitreană etc);
3. leziune neuroretiniană (maculară, a nervului optic, a căilor optice).

Diferenţierea între aceste grupe se face utilizând două manevre:

a) proba punctului stenopeic: punctul stenopeic este un orificiu de 1,5-2 mm prin care pacientul cu vedere scăzută este rugat să privească. Ameliorarea AV prin punctul stenopeic (probă pozitivă) indică existenţa unui viciu de refracţie. Rolul punctului stenopeic este de a elimina aberaţiile cromatice (refracţie diferită pentru lungimi de undă diferite) şi de sfericitate (refracţie diferită în zone diferite ale corneei şi cristalinului), aberaţii accentuate în viciile de refracţie (fig.III.7).



a b

Fig.III.7: Proba punctului stenopeic: a-determinarea AV la ochiul stâng, ochiul drept fiind acoperit cu un ocluzor; b-utilizarea punctului stenopeic

b. examenul luminii pupilare testează transparenţa mediilor refringente cu ajutorul oftalmoscopului. De la o distanţă de 20-30 cm, într-o cameră obscură, se examinează pupilele pacientului, acesta fiind rugat să privească pe lângă urechea examinatorului, la distanţă. Coloraţia roşie a pupilei percepută de examinatorul care priveşte prin oftalmoscop traduce transparenţa mediilor refringente. Acest fenomen se explică prin

Scanned with OKEN Scanner

reflexia razelor de lumină la nivelul epiteliului pigmentar retinian după ce au străbătut corneea, umoarea apoasă, cristalinul şi vitrosul. Opacităţile situate în axul vizual nu permit trecerea luminii spre polul posterior şi vor apărea ca umbre pe fondul roşului pupilar. În această situaţie i se solicită pacientului să privească în diverse direcţii. Dacă umbrele se deplasează în acelaşi sens cu mişcarea globului ocular, atunci opacităţile sunt localizate în segmentul anterior al ochiului. Deplasarea în sens invers mişcărilor oculare semnifică opacităţi vitreene. Când opacifierea interesează complet axul vizual, roşul pupilar este absent.

Când proba punctului stenopeic este negativă şi roşul pupilar este prezent şi omogen, atunci scăderea AV se datorează unei leziuni neuroretiniene.

Umbrele merg în acelaş sens → opacităţi în segm. ant
sens invers → op. vitreene

Roşu pupilar absent → opacifierea interesează complet axul vizual

Pct. sten ⊖, roşu prez → lez. neuroret.

Lent. conv (+) – mărire imag
mai groasă în c

La mişc. de paralaxă imag. se depl. în sens contr.

Lent div (–) – în acelaşi sens.

Lent. – cilindr – semnul valului +
o rotire imag. văzută prin lent. se curbează

Negru – Conv.
Roşu – Diverg.

Hipermetrop +
Miop –

CAPITOLUL IV

METODE DE DETERMINARE A REFRACȚIEI OCULARE

Metodele de determinare a refracției se împart în metode subiective și metode obiective.

Metodele subiective țin cont de răspunsurile pacientului la întrebările examinatorului; ele pot fi efectuate în absența unui echipament sofisticat. Faptul că decizia finală asupra prescrierii corecției optice aparține subiectului examinat face ca rata corecțiilor incomfortabile să fie foarte redusă. Metodele subiective pot fi utilizate ca metodă primară de determinare a refracției sau ca modalitate de verificare a corecției estimată prin metodele obiective.

Metodele obiective permit prescrierea lentilelor corectoare fără a necesita răspunsul pacientului. Tehnicile obiective cele mai utilizate sunt schiascopia și refractometria automată.

METODE SUBIECTIVE

Valoarea lentilei finale ce conferă cea mai bună focalizare pe retină a razelor luminoase este determinată prin numeroase tehnici obiective. Totuși, majoritatea examinatorilor țin cont de aprecierile pacientului referitoare la valoarea obținută și fac practic o apreciere subiectivă a refracției. În tehnicile subiective examinatorul este dependent de răspunsurile pacientului, acestea, la rândul lor fiind influențate și de alți factori în afara celor pur optici. Iată de ce prescripția efectuată prin metode subiective nu reflectă întotdeauna fidel statusul refractiv al ochiului.

Dacă acomodația nu este paralizată, activarea sau relaxarea ei în timpul examinării face ca focalizarea imaginii să varieze intermitent. Un hipermetrop își poate masca o parte a vițiului de refracție prin activarea acomodației iar un subiect cu astigmatism va avea tendința să focalizeze cercul minimei confuzii pe retină ascunzând astfel o eroare astigmică.

O metodă de control total al statusului acomodativ este cicloplegia, însă ea poate introduce discrepanțe asupra măsurătorii. La numeroși subiecți, paralizia corpului ciliar se extinde până la un anume grad când este eliminat și tonusul normal al mușchiului ciliar, indicând o hipermetropie de valoare mai mare. Procedeul necesită două consultații separate: într-una se determină refracția obiectivă (sub cicloplegie), iar în următoarea se determină refracția subiectivă (când efectul cicloplegic a încetat). Refracția cicloplegică are valoare reală în cazurile în care spasmul tonic sever acomodativ persistă (hipermetropie de valoare crescută, tineri) sau când strabismul convergent se asociază cu un raport acomodație – convergență crescut.

Metoda Donders

Het. Donders

Prin această metodă se realizează corecția unei ametropii în absența instrumentarului adecvat.

Examinarea se face la distanța de 6 m de optotip, separat pentru fiecare ochi. Se pot întâlni următoarele situații:

1. dacă pacientul este tânăr și citește fără greșeală toate testele optotipului el poate fi emetrop sau hipermetrop. Pentru a face diferența se plasează în fața ochiului examinat lentile convergente de +0,5 și +1D; în cazul în care vederea se tulbură este vorba de o persoană emetropă; dacă acuitatea vizuală se menține cantitativ și calitativ este vorba de un hipermetrop și se plasează în continuare lentile convergente în ordine

Scanned with OKEN Scanner

crescătoare până la voalarea vederii. Se prescrie cea mai mare lentilă convergentă cu care subiectul vede cel mai bine;

2. persoanele peste vârsta de 45 de ani care citesc corect toate testele optotipului sunt considerate emetrope;

3. când pacientul nu citește toate testele, se plasează punctul stenopeic în fața ochiului. Dacă pacientul are acuitatea vizuală ameliorată, înseamnă că prezintă un viciu de refracție (poate fi miop, hipermetrop mare sau astigmat). Dacă nu corectează (adică nu citește măcar un rând în plus) înseamnă că pacientul are fie o tulburare de transparență, fie o leziune neuro-retiniană. Dacă s-a stabilit că are un viciu de refracție se vor plasa în fața ochiului cu acuitate vizuală scăzută lentile de +0,5 sau -0,5D. Pacientul va alege lentila cu care vede mai bine (fie pe cea pozitivă fie pe cea negativă) și astfel orientează examinarea spre un anumit tip de refracție. Se va proceda de o manieră asemănătoare cu lentile din ce în ce mai mari până la obținerea maximului de acuitate vizuală. Valoarea refracției subiective va fi dată de valoarea lentilei cu care s-a obținut această acuitate vizuală (conform regulilor de prescriere a lentilelor convergente sau divergente).

Dacă acuitatea vizuală nu se îmbunătățește cu lentilele sferice este vorba de un astigmatism. În acest caz se vor folosi ca accesorii optotipul pe care este prezentat un cadran orar și fanta stenopeică montată în rama de probă, procedându-se după determinarea meridianelor principale, la măsurarea acestora cu lentile sferice convergente sau divergente. Dacă astigmatismul este compus se corectează inițial viciul de refracție sferic.

În final, se testează și acuitatea vizuală binoculară.

METODE OBIECTIVE

Aceste metode pot fi:
-globale bazate pe oftalmoscopie: schiascopie și refractometrie;
-parțiale prin determinarea refracției corneene (keratometria).

Oftalmoscopia directa

Această metodă poate oferi relații aproximative asupra refracției oculare prin examinarea regiunii papilo-maculare. Ea este imprecisă pentru că intră în joc atât acomodația subiectului cât și a examinatorului.

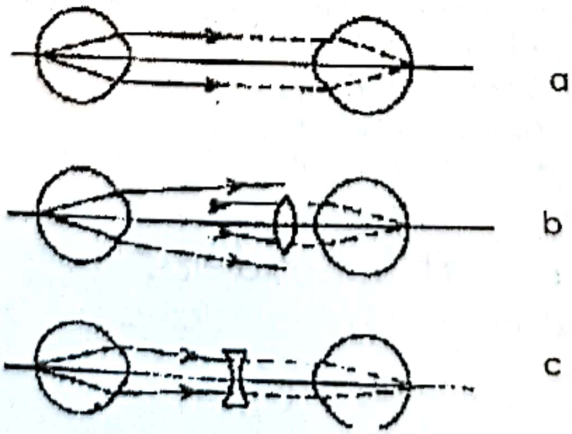

Fig.IV.1. Determinarea refracției prin oftalmoscopie directă: a)în ochiul emetrop razele sunt paralele,
b)în ochiul hipermetrop sunt divergente, în ochiul miop sunt convergente

Dacă ochiul examinat este emetrop razele sunt paralele, iar după refracția lor în ochiul subiectului examinat converg pe retina observatorului (fig.IV.1).

Scanned with OKEN Scanner

Observatorul vede astfel clar detaliile retinei examinatului. În cazul ochiului miop, razele devin convergente şi nu pot da o imagine netă pe retina observatorului decât dacă se interpun lentile concave care vor arăta gradul miopiei. Dacă ochiul examinat este hipermetrop, razele devin divergente şi nu pot da o imagine netă pe retina observatorului decât dacă se interpun lentile convexe.

Schiascopia

Schiascopia sau retinoscopia este o metodă obiectivă de determinare a refracţiei oculare statice bazată ca principiu prin aducerea, cu ajutorul unor lentile corectoare a punctului remotum al ochiului examinat la infinit (emetropizarea ochiului examinat cu ajutorul lentilelor corectoare).

Se ştie că în cazul refracţiilor sferice punctul remotum al ochiului emetrop se situează la infinit, punctul remotum al ochiului miop se află la o distanţă finită iar ochiul hipermetrop nu are punct remotum. În cazul refracţiilor astigmice regulate, afirmaţiile de mai sus sunt valabile pentru fiecare din meridianele principale. În cazul astigmatismelor neregulate, corecţia aeriană nu este posibilă şi, ca atare, schiascopia este nerelevantă.

Există mai multe metode de schiascopie:

- schiascopia clasică;
- schiascopia electrică.

Tehnica schiascopiei cu oglinda plană

Examenul se face în cameră obscură şi necesită următorul instrumentar: o sursă de lumină, o oglindă plană sau concavă cu un orificiu în centru, lentile convexe sau concave de diferite valori, în ordine crescândă (rigla de schiascopie).

Examinatul şi examinatorul stau faţă în faţă la distanţa de 1 m. Sursa de lumină (lampa de schiascopie) este aşezată lateral la înălţimea ochilor de examinat în unghi de 45°. Examinatorul are în faţa ochiului său o oglindă plană de schiascopie. Cu această oglindă el primeşte raze luminoase de la lampa de schiascopie şi le proiectează în ochiul celui examinat, care priveşte drept înainte, paralel cu urechea de aceeaşi parte a examinatorului. Examinatorul priveşte pupila celui examinat, care apare colorată în roşu. În momentul în care pupila apare roşie, examinatorul imprimă oglinzii mişcări în jurul axului vertical sau orizontal, făcând ca cercul de lumină care cade pe ochiul celui examinat să se mişte în sensul mişcării imprimate oglinzii. În acest moment, în câmpul pupilar luminat în roşu apare o umbră care se poate mişca în acelaşi sens ca cercul de lumină de pe obrazul celui examinat sau în sens opus.

Apariţia unei umbre în câmpul pupilar care se mişcă în acelaşi sens cu deplasarea oglinzii, sugerează că ochiul examinat este emetrop, hipermetrop sau miop mai mic decât o dioptrie; apariţia unei umbre inverse (indirecte) semnifică faptul că ochiul este miop mai mare decât o dioptrie (fig.IV.2).

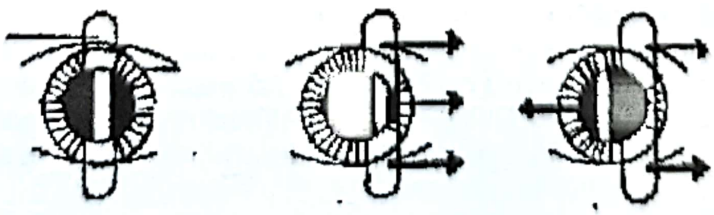

Reflex în fantă Mişcare directă Mişcare

Fig.IV.2. Mişcarea reflexului retinian: reflexul direct şi reflexul invers

Să presupunem că examinăm un *ochi emetrop*: de la oglinda plană razele paralele care intră în ochiul lui focalizează pe retină; acest punct la rândul lui emite raze care, ieşind din ochi, se întorc tot paralele la oglindă (punctum remotum al ochiului emetrop este la infinit, deci în spatele oglinzii). Un fascicol din aceste raze, trecând prin

Scanned with OKEN Scanner

orificiul oglinzii, intră în ochiul examinatorului. Cum din toate punctele pupilei ajung raze în pupila examinatorului, acesta va vedea toată pupila ochiului luminată în roşu.

Mişcând oglinda în jurul axei sale orizontale, de sus în jos, fascicolul de lumină nu va fi orizontal, ci uşor înclinat în jos, ceea ce face ca să se lumineze un alt punct de pe retină. Acest punct emite raze care iau o direcţie de jos în sus. O parte din aceste raze va intra în pupila ochiului examinatorului, iar altă parte va cădea pe partea superioară a oglinzii, pe pleoapa sau pe fruntea examinatorului şi numai jumătatea inferioară a fascicolului luminos va pătrunde în pupila ochiului examinatorului. Porţiunea din pupila ochiului examinat care corespunde părţii de fascicol luminos ce nu intră în ochiul examinatorului, va apărea neagră ca o umbră. Cu cât înclinăm mai mult oglinda în jos cu atât vor fi reflectate mai multe raze pe partea superioară a oglinzii sau pleoapa superioară a examinatorului, iar umbra se va mări de sus în jos. Mişcarea oglinzii fiind de sus în jos şi umbra se deplasează de sus în jos; deci, umbra va fi directă sau de acelaşi sens în ochiul emetrop.

Cazul ochiului hipermetrop. Dacă ochiul examinat ar fi hipermetrop, punctul luminat în ochi va emite raze care, ieşind din ochi, vor lua o direcţie divergentă, iar umbra este directă.

Cazul ochiului miop. Punctul luminat în ochiul miop va emite raze care nu vor f paralele ci se vor întâlni în punctum remotum situat între infinit şi ochi. După ce s-au întâlnit în punctum remotum, razele de lumină se încrucişează şi intră în ochiul examinatorului, care va vedea pupila examinatului luminată în roşu. Se va mişca oglinda de sus în jos, noul punct luminat situat mai jos va trimite raze înafara ochiului, luând o direcţie de jos în sus. Acestea se vor încrucişa în punctum remotum ajungând apoi o parte în pupila examinatorului şi o parte pe fruntea sau pleoapa sa. Porţiunea de raze care nu intră în lumina examinatorului corespunde părţii inferioare a pupilei examinate, unde va apărea umbra pupilară. În ochiul miop, umbra este indirectă sau de sens invers mişcării oglinzii. Dacă miopia este exact de o dioptrie şi schiascopia se face de la 1 m, oglinda – respectiv ochiul examinatorului - se va afla exact în punctum remotum al ochiului miop de 1 dioptrie. În acest caz, în ochiul examinatorului nu va mai ajunge un fascicol de lumină c vârful conului luminos provenit din razele care converg şi se unesc în punctum remotum al ochiului la 1 m. Mişcarea oglinzii nu va mai provoca nici o umbră în câmpul pupilar, pentru că permanent vor sosi raze din toate punctele pupilei în ochiul examinatorului. În momentul când vârful conului luminos cade înafara deschizăturii oglinzii, pupila va apărea dintr-o dată neagră. Aceasta denotă că suntem în punctum remotum al ochiului examinat sau punctul mort.

Dacă schiascopia se practică la distanţa de 1m de cel examinat, se pot obţine 3 situaţii:

1. *mers direct* al umbrei ceea ce poate însemna că punctul remotum este înapoia oglinzii, ochiul este emetrop, hipermetrop sau miop mai mic de 1 dioptrie;

2. *mers indirect* ceea ce poate însemna că punctum remotum se găseşte între oglinda examinatorului şi ochi, deci miopie mai mare decât 1 dioptrie;

3. *punctul mort* ceea ce înseamnă că examinatorul se află în punctum remotum al ochiului. Dacă distanţa este de 1 m, înseamnă că examinatul are o miopie de 1 dioptrie; dacă distanţa este de 0,5 m înseamnă că cel examinat are o miopie de 2 dioptrii, etc.

Dacă umbra se mişcă în acelaşi sens, se plasează în faţa ochiului lentile convexe în trepte de +0,5 D; lentila convexă, care produce fenomenul punctului mort a supracorectat hipermetropia cu 1 D şi a transformat ochiul hipermetrop într-un ochi miop de 1 D. Vom adăuga prin sumare algebrică la valoarea găsită –1 D pentru a afla valoarea exactă a hipermetropiei; deci, dacă la schiascopie am găsit +5 D vom adăuga –1 D, iar rezultatul final este o corecţie de +4 D.

Dacă umbra se mişcă în sens invers mişcării oglinzii, se plasează în faţa ochiului lentile concave (divergente) progresive din 0,5 în 0,5 D. Cu lentila cu care s-a obţinut

Scanned with OKEN Scanner

punctul mort rămâne necorectată o miopie de o dioptrie deci, la valoarea găsită vom adăuga –1 D; de exemplu, dacă s-a obţinut punctul mort la –5 D, înseamnă că miopia este de (-5 D) + (-1 D) = - 6 D.

Dacă punctul mort este la +1 D înseamnă că ochiul este emetrop (+1) + (-1) = 0; dacă punctul mort apare la =0,5 D, ochiul este miop de -0,5 D: (+0,5) + (-1) = - 0,5 D.

Schiascopia se face în meridianul vertical şi orizontal; dacă se constată diferenţe între cele 2 meridiane, înseamnă că este vorba de un ochi astigmat. O schiascopie corectă se poate face după paralizia acomodaţiei, mai ales dacă este vorba de tineri.

Cazul astigmatismului. În astigmatism se observă următoarele fenomene:

-ochiul are în acest caz 2 reflexe, fiecare pe un meridian principal;

-viteza, lăţimea si intensitatea reflexului diferă pe meridianele principale;

-mişcarea reflexului nu va fi paralelă cu mişcarea fantei proiectate până când deplasarea fantei nu se realizează pe un meridian principal;

-nu pot fi neutralizate ambele meridiane cu o singură lentilă.

Neutralizarea în astigmatism

1. Neutralizarea cu lentile sferice

Se defineşte poziţia meridianelor principale prin modificarea poziţiei de deplasare a fasciculului proiectat (până când reflexul retinian se mişcă paralel cu lumina proiectată). Se plasează lentile sferice pe unul din meridianele principale până se obţine neutralizarea. Se continuă plasarea lentilelor sferice pe celălalt meridian până la obţinerea neutralizării şi pe acest meridian, rezultatele fiind trecute pe o diagramă în cruce. Cu lentile sferice nu pot fi neutralizate ambele meridiane în acelaşi timp.

2. Neutralizarea cu lentile sferice şi cilindrice

Se neutralizează un meridian cu lentile sferice continuându-se neutralizarea pe celălalt meridian cu lentile cilindrice. Când se urmăreşte obţinerea axului cilindrului se studiază 4 fenomene importante:

- fenomenul "rupturii" se observă când fanta este în afara axului. Dacă fasciculul proiectat şi reflexul nu sunt paralele se formează o linie întreruptă ce poate fi vizualizată prin simpla rotire a fantei de ambele părţi ale reflexului astigmat (fig.IV.3)

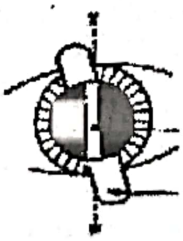

Fig.IV.3.Fenomenul "rupturii"

-când se roteşte fanta de o parte a axului corector grosimea reflexului variază. El apare mai îngust când fanta se aliniază axului şi este mai lat când fanta este în afara axului (fig.IV.4).

-intensitatea reflexului se modifică atunci când se roteşte fanta în jurul meridianului cilindric. Reflexul este mai luminos când fanta este pe axul corect;

- fenomenul mişcării oblice se foloseşte pentru a ajusta mai precis axul în cazul cilindrului de mică valoare. Reflexul se deplasează paralel cu fanta când aceasta este poziţionată în axul corect iar atunci când este în afara axului, reflexul şi fanta se deplasează în direcţie diferită şi mişcarea lor este oblică (fig.IV.5).

Scanned with OKEN Scanner

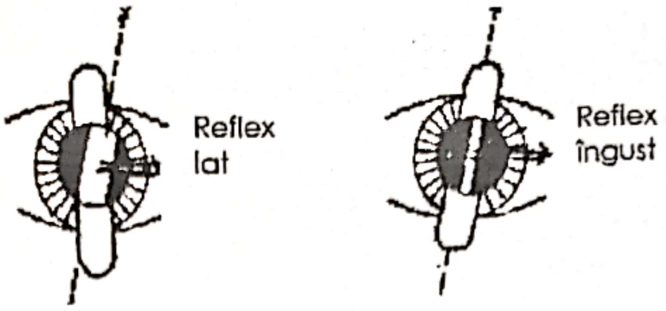

Fig.IV.4.Axa este localizată atunci când reflexul retinian este cel mai îngust

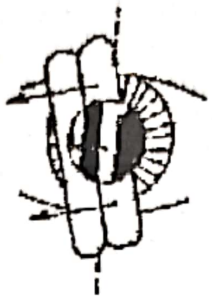

Fig.IV.5.Fenomenul mişcării oblice: reflexul şi fanta nu se deplasează paralel

Aşadar, axul cilindrului corespunde cu axul meridianului astigmic când nu există fenomenul de ruptură, când fanta este foarte îngustă şi când reflexul luminos este foarte intens şi se deplasează paralel cu fanta.

Cu cât banda de reflex pupilar este mai largă cu atât suntem mai aproape de neutralizare în acel meridian. Odată ce meridianul corectat sferic este neutralizat, grosimea reflexului astigmic indică puterea cilindrului. Ca regulă, cu cât reflexul în meridianul ce urmează a fi corectat cilindric este mai îngust, cu atât astigmatismul este mai mare.

În astigmatismele mici grosimea reflexului pupilar apreciază cel mai bine puterea cilindrului. În astigmatismele mari grosimea aparentă a fantei este indicatorul cel mai fidel al puterii.

În practică, se estimează simultan axul şi puterea cilindrului şi se ajustează ambele pe măsură ce ne apropiem de neutralizare.

Datele furnizate prin schiascopie sunt precise, cu o aproximaţie de ± 0,5 dioptrii. Ele dau exact starea refracţiei oculare, suficientă pentru o corecţie optică.

Erorile sunt legate de: pupila miotică, acomodaţia subiectului, neregularităţile corneei, keratoconul,opacifierile cristaliniene.

Indiferent de tehnică, schiascopia impune următoarele exigenţe:

- respectarea cu stricteţe a distanţei de lucru;
- relaxarea acomodaţiei pacientului;
- proiectarea fasciculului incident pe retina maculară;
- o midriază suficientă dar nu excesivă.

Refractometria

Tehnicile refractometrice au răspândirea cea mai largă; refractometria *manuală* are o utilizare din ce în ce mai redusă, locul ei fiind luat de tehnicile de refractometrie *automată*.

Refractometria manuală

În refractometria manuală se utilizează aparatele Hartinger, Rodenstock, Topcon etc., studiindu-se fasciculul reflectat de retină. Se utilizează jumătate din pupilă pentru proiectarea testului, cealaltă fiind necesară observaţiei. Rezultatele obţinute sunt

Scanned with OKEN Scanner

influențate de acomodația pacientului, motiv pentru care este absolut necesară cicloplegia la copilul mic (sub 4,5 - 5 ani). Peste această vârsta, la persoanele cu vedere utilă la ambii ochi, acomodația poate fi relaxată prin adaptarea unui dispozitiv periscopic la sprijinitorul de cap, care să permită centrarea fixației pe un obiect situat la 5 metri.

În cazul aparatului Hartinger (fig.IV.6.A) mira este reprezentată de două jumătăți de linii paralele orizontale și două jumătăți verticale perpendiculare pe primele.

Liniile orizontale sunt necesare refracției în meridianul orizontal, cele perpendiculare în meridianul vertical iar scala gradată indică refracția totală în dioptrii.

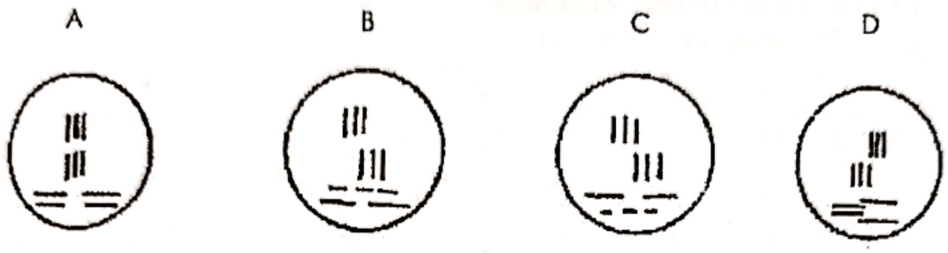

Fig.IV.6: Aspectul mirelor la refractometrul Hartinger

Tehnica

Aparatul este aliniat la pupila pacientului și se observă aspectul mirelor care este diferit în funcție de tipul ametropiei.

Cu ajutorul butoanelor laterale se clarifică imaginea și grupele de mire sunt aliniate fiecare (orizontal și vertical) pe scala aparatului citindu-se direct tipul și mărimea viciului de refracție.

Prin rotirea aparatului la 90° se verifică refracția pe cel de-al doilea meridian principal. Dacă mirele nu-și modifică poziția este vorba de o ametropie sferică. În caz contrar se realiniază mirele de o manieră asemănătoare, situația fiind caracteristică astigmatismului.

În astigmatismele oblice pe lângă decalarea laterală a liniilor verticale se remarcă și decalarea verticală a liniilor orizontale (fig.IV.6.D). Se rotește aparatul în jurul axului său pentru a alinia întâi mirele orizontale (obținerea unui meridian principal) după care se stabilește refracția în acel meridian. Pentru calculul refracției pe cel de-al doilea meridian principal se va practica rotirea aparatului la 90° comparativ cu noua poziție și alinierea grupelor de mire.

Metoda este extrem de rapidă, permite efectuarea măsurătorilor chiar printr-o pupilă cu diametrul de 2,5 mm, dar rezultatele sunt influențate de acomodație și de tulburările de transparență ale mediilor oculare.

Refractometria automată

Metodele computerizate de determinarea a refracției au apărut din necesitatea unor măsurători mai precise, realizate într-un timp scurt. Refractometria automată utilizează trei principii de analiză a focarului:

principiul Scheiner derivă de la observația că o lumânare situată în focar este văzută ca o singură imagine atunci când aceasta se realizează cu ajutorul unor mici deschideri separate printr-o distanță mai mică decât diametrul pupilei; când lumânarea este plasată înafara focarului imaginea este dublă. Un instrument automat de focalizare utilizează principiul discului Scheiner; el împarte razele ce pleacă de la ochiul subiectului examinat în două benzi, după care caută punctul unde acesta se intersectează; sistemul automat înregistrează pentru un număr limitat de meridiane momentul în care toate razele ce pleacă de la ochi sunt focalizate într-un singur punct (se intersectează);

principiul optometrului utilizează o pereche de stimuli luminoși și înregistrează mișcările reflexului retinoscopic. În locul lentilelor de probă se folosește o singură lentilă convertoare plasată la distanța sa focală față de ochi sau planul ochelarilor. Fiecare

Scanned with OKEN Scanner

instrument posedă un servomecanism care identifică focarul pentru un meridian şi încearcă să-l menţină după ce mai multe meridiane au fost analizate;

principiul focalizării unei imagini "în grilă": o ţintă luminoasă "în grilă" este proiectată pe retină; un analizor modifică rapid focarul lentilelor până când imaginea grilei este similară ţintei luminoase; în acest moment ţinta luminoasă este focalizată corect, iar instrumentul indică valoarea lentilei "corectoare" a focarului şi care reprezintă de fapt lentila proprie de corecţie a ametropiei subiectului.

Tipuri de refractometre automate

Caracteristicile generale ale refractometrelor moderne sunt:

-determinările se fac pe palierul ±15 D în domeniul lentilelor sferice şi ±6 D pentru lentilele cilindrice;

-timpul de examinare scurt (0,2-10 secunde);

-controlul fixaţiei pacientului se realizează cu ajutorul dispozitivelor optice, monitoarelor tv;

-doar un procent mic de pacienţi nu pot tolera prescripţia furnizată de refractometrul automat din raţiuni obiective şi subiective. Motivele obiective sunt: relaţia dintre grosimea fasciculului de iluminare şi diametrul pupilei,comportamentul diferit al opticii oculare în raport cu diverse zone ale pupilei. Motivele subiective sunt: dificultatea pacientului de a tolera corecţii diferite (mari) pentru cei doi ochi; dificultatea pacientului de a accepta o corecţie optică semnificativ diferită faţă de corecţia anterioară. De aceea, datele pe care le oferă refractometria automată trebuie să reprezinte punctul de pornire în prescrierea corecţiei optice adecvate; luarea în calcul a factorilor subiectivi (menţionaţi) şi aprecierea tolerabilităţii corecţiei pe termen scurt şi mediu sunt indispensabile unei prescrieri finale optime.

Dioptronul este un optometru cu infraroşu ce foloseşte întreaga pupilă. El utilizează două surse de lumină: o sursă este vizibilă şi permite controlul fixaţiei şi acomodaţiei, cealaltă este o sursă "în infraroşu" care trimite lumină spre ochiul pacientului şi care este "văzută" de senzori. Ambele surse de iluminare derivă din acelaşi sistem (lampă incadescentă) utilizându-se filtre diferite. O zonă de retină este "iluminată" de razele infraroşii care produc o imagine reală în interiorul optometrului; această imagine este analizată de celulele fotodetectoare. Instrumentul localizează iniţial cea mai bună focalizare pe 2 meridiane arbitrare, apoi scanează pe 180° încercând să localizeze meridianele principale prin detectarea unui semnal vârf şi în final măsoară corecţia refracţiei succesiv în 6 meridiane, adică pe presupusele meridiane principale şi cele situate la 15° de acestea. Computerul digital calculează automat observaţiile făcute.

Pacientul este instruit să privească o ţintă reprezentată de o stea neagră pe un fond alb. El observă o ţintă identică cu fiecare ochi însă cea de partea ochiului examinat este încetoşată automat în timpul procedurii iar cea de partea opusă este voalată fotografic pentru a simula infinitul optic. Combinarea vederii binoculare cu încetoşarea automată are rolul de a minimaliza acomodaţia instrumentală. După ce amândoi ochii au fost examinaţi computerul tipăreşte automat valorile obţinute, inclusiv echivalentul sferic.

Nikon Auto Refractometer NR-1000F este un optometru în infraroşu ce foloseşte principiul schiascopiei în sistemul de iluminare şi principiul Scheiner în sistemul de detecţie.

Canon Autoref R-1 încorporează un sistem special care permite o vizualizare naturală. Măsurarea efectivă durează aproximativ 0,2 secunde, cel mai rapid timp oferit de aparatele moderne.

Humphrey Automatic Refractor foloseşte întreaga pupilă şi are un sistem optic sferocilindric compus din doi cilindri încrucişaţi variabili într-un aranjament de optometru. Acest instrument este singurul refractometru automat obiectiv care oferă valorile acuităţii vizuale atât înainte cât şi după efectuarea refracţiei.

Scanned with OKEN Scanner

Studiul corelaţiilor dintre rezultatele măsurătorilor automate şi prescripţia finală arată că:

-pentru lentilele sferice există o bună corelaţie în cazul miopiei şi mai slabă în cazul hipermetropiilor medii şi forte din cauza fenomenului de acomodare instrumentală;

-pentru lentilele cilindrice, cea mai bună corelaţie se obţine pentru astigmatisme de 1 şi 2 D, iar corelaţia în ceea ce priveşte axul este excelentă;

-refracţia automată permite obţinerea unor rezultate deosebit de fiabile la afak, pseudofak şi copilul sub cicloplegie atropinică.

Keratometria

Keratometrul măsoară razele unei porţiuni din suprafaţa anterioară a corneei. Termenul de "keratometru" este mai adecvat decât cel de "oftalmometru" întrucât defineşte mai clar funcţia acestui aparat.

Keratometrul Javal-Schiotz

Principiul acestui aparat se bazează pe o variabilitate a mărimii obiectului şi o mărime constantă a imaginii.

În acest sistem obiectul este reprezentat de distanţa variabilă dintre două mire ce se deplasează sincron pe o traiectorie curbă. Când butonul de control este rotit într-o direcţie mirele se apropie de axul central al instrumentului, iar rotaţia în direcţia opusă determină îndepărtarea mirelor de la axul central. Întrucât distanţa dintre cele două mire reprezintă un obiect pentru sistemul optic, principiul variabilităţii mărimii obiectului este îndeplinit.

Imaginea mirelor se formează prin reflectare pe corneea pacientului şi devine obiect pentru restul sistemului optic al instrumentului. Mărimea acestei imagini depinde de raza corneei şi mărimea iniţială a obiectului (distanţa dintre cele două mire). Mirele observate de pacient sunt divizate orizontal prin centru şi constau într-o "scară" (la stânga) şi o imagine dreptunghiulară (la dreapta) (fig.IV.7.a).

Examinatorul observă imaginile dublate si suprapuse; o imagine este formată din scara si dreptunghiul stâng iar cealaltă din scara si dreptunghiul drept (fig.IV.7.b). Când se fac măsurătorile se foloseşte numai perechea centrală de imagini.

Relaţia dintre raza corneei si puterea sa dioptrică este furnizată de următoarea ecuaţie:

$$D = n - 1/r$$

unde D = puterea dioptrică a corneei, n = indexul de refracţie mediu al corneei, iar r = raza corneei (în metri)

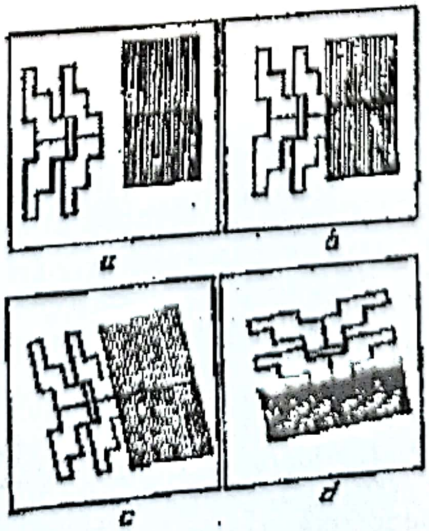

Fig.IV.7. Oftalmometrul Javal-Schiotz: aspectul mirelor

Scanned with OKEN Scanner

În refracțiile sferice sau în astigmatismele cu axe vertical/orizontale, la examinarea meridianului orizontal sau vertical mirele centrale pot fi suprapuse (caz în care zona de suprapunere apare de culoare albă) sau pot fi distanțate.

Punerea la punct constă în îndepărtarea sau apropierea mirelor până când "obiectul variabil" (distanța dintre mire) devine nulă (mirele centrale se ating, linia centrală de la o mină este alinlată celei de a doua mire – figuralV.7.c şi d). Se citeşte pe scara gradată a aparatului raza de curbură a meridianului examinat, puterea dioptrică (calculată în funcție de raza de curbură şi indicele de refracție mediu ales de constructor) şi axul meridianului.

După ce s-a determinat refracția primului meridian întregul sistem optic este rotit cu 90° in jurul axei sale centrale. Apar 3 posibilități: mirele sunt in contact (refracție sferică), sunt suprapuse parțial sau sunt decalate (astigmatism). În această situație se aduc mirele in contact şi se citeşte refracția (raza de curbură, puterea dioptrică) pe cel de-al doilea meridian principal.

În situația în care mirele se suprapun pe cel de-al doilea meridian testat, aceasta înseamnă că este mai refringent decât primul şi aproximează şi valoarea cilindrului. Fiecare treaptă a scării este echivalentă cu o diferență de o dioptrie. În cazul astigmatismului oblic se observă că linia bisectoare a imaginilor nu este continuă. Se va roti în acest caz instrumentul până când liniile centrale sunt în prelungire, se pun în contact mirele, după care se face aceeaşi operațiune pe meridianul perpendicular.

Keratometrul Helmholtz

În acest caz mirele sunt fixe şi plasate într-un colimator, deci obiectul este la infinit. Mirele sunt reprezentate de o cruce dublă şi una simplă, iar examinatorul trebuie să le pună la punct inițial aliniindu-le şi apoi plasând crucea simplă în interiorul celei duble.

Pacientul priveşte în lumina albă a keratometrului; se centrează mirele în cercul de control ce coincide cu aria centrală a retinei. Când crucea simplă nu se află pe aceeaşi linie cu crucea dublă se roteşte keratometrul până se produce alinierea. Manevrând viza aparatului se aduce crucea simplă în interiorul crucii duble şi se obține astfel valoarea dioptrică a suprafeței anterioare a corneei centrale, raza de curbură şi meridianul examinat. Se repetă manevra pe meridianul perpendicular.

Ca şi în cazul keratometrului Javal, aparatul lui Helmholtz nu măsoară decât porțiunea centrală a corneei fiind insuficient în situațiile când se impune o cunoaştere mai detaliată a topografiei corneene în ansamblu.

Keratometria automată

În afara keratometrelor manuale există şi posibilitatea efectuării keratometriei automate. În keratometria automată se focalizează imaginea reflectată de cornee pe un element electronic fotosensibil ce înregistrează instantaneu mărimea şi calculează raza de curbură. Totodată, măsoară mărimea imaginii în mai multe meridiane şi calculează unghiul celor două meridiane principale şi puterea lor; aceste determinări se fac într-un timp foarte scurt.

Un alt avantaj al metodei îl constituie eliminarea reflexelor false prin folosirea luminii şi detectorilor infraroşii.

Refractometrele automate de ultimă generație efectuează şi keratometria, permițând măsurători foarte precise ale refracției corneene pe axul optic. Aceste elemente sunt deosebit de utile în contactologie întrucât o lentilă are întotdeauna tendința să se centreze mai degrabă pe apexul cornean decât pe axul optic.

Keratometria operatorie

În unele situații keratometria trebuie efectuată în timpul unei intervenții chirurgicale. În aceste condiții acuratețea metodei nu este aceeaşi cu cea a manevrei efectuată într-un cabinet, valorile fiind influențate de distanța de lucru, lipsa motilității oculare secundare anesteziei, prezența aerului în camera anterioară, uscarea suprafeței anterioare a corneei, decompresia camerei, etc.

Scanned with OKEN Scanner

REFRACȚIA BINOCULARĂ

Indiferent de tipul determinării refracției, finalizarea ei presupune controlul acuității vizuale binoculare cu noua corecție și a toleranței acesteia. Acest lucru este consumator de timp, dar certifică calitatea corecției prescrise.

Cele mai importante măsuri sunt:

-să verifice corecția nu numai la optotip ci să ceară pacientului să privească pe fereastră spre ținte îndepărtate sau chiar să părăsească locul examinării și să facă același lucru;

-să verifice ușurința deplasării pacientului cu noua corecție optică;

-să compare performanța vizuală și calitatea acestei noi corecții în raport cu vechea corecție optică (dacă există).

Corecția de aproape

Pentru a determina corecția de aproape în presbiopie este necesară măsurarea amplitudinii acomodative. Cel mai simplu procedeu de apreciere a punctului proxim al acomodației este acela de a prezenta subiectului corectat pentru vederea la distanță un test din ce în ce mai aproape până în momentul în care imaginea devine neclară. Distanța cea mai mică de la care subiectul își menține capacitatea de a citi o tipăritură fină cu corecția de distanță (dacă este ametrop) sau fără corecție (dacă este emetrop) permite determinarea amplitudinii acomodative. Această distanță, exprimată în cm, este împărțită la 100 și astfel se obține valoarea amplitudinii acomodative. Confortul vederii de aproape se realizează teoretic atunci când nu se folosește mai mult de jumătate din amplitudinea de acomodație la acea distanță.

Unii examinatori evită aceste calcule și folosesc o amplitudine medie legată de vârstă și o corecție optică prestabilită. Astfel se admite că după vârsta de 40 ani un pacient necesită un surplus de o dioptrie pentru fiecare cinci ani de viață. Astfel, un emetrop necesită o corecție de o dioptrie la 45 ani, de +2 D la 50 ani, etc. Dacă subiectul este ametrop, la valoarea presbiopiei pentru subiectul emetrop se adaugă algebric valoarea ametropiei preexistente.

Exemplu:

-un hipermetrop în vârstă de 50 ani cu corecție pentru distanță de +4 D, necesită pentru aproape o corecție de (+2 D) + (+4 D) = +6 D.

-un miop de 55 ani, cu corecție optică pentru distanță de -4 D, necesită pentru vederea de aproape: (+2,5 D) + (-4 D) = -1,5 D.

După ce s-a precizat puterea lentilei pentru vederea de aproape este important să se verifice dacă aceasta este optimă pentru necesitățile vizuale ale pacientului. Unii pacienți solicită corecție optică de aproape pentru a citi un text normal, alții (în raport cu profesia) au nevoie de o bună acuitate vizuală pentru activitatea la computer, pentru a citi o partitură muzicală sau pentru a efectua tratamente stomatologice. Aceste necesități sunt rezolvate prin tatonări succesive ale lentilelor corectoare. Problema devine mai dificilă când este vorba de pacienți ametropi, care din rațiuni profesionale trebuie să utilizeze succesiv și rapid vederea la distanță și la aproape (funcționari publici, cadre didactice).

Una din cele mai cunoscute situații suficient de greu de rezolvat o reprezintă corecția optică pentru un subiect ce lucrează la computer. Ecranul computerului este situat ușor deasupra planului ochilor și la o distanță de o lungime de braț față de subiect. Tastele computerului și textul (de copiat sau de citit) sunt situate mai jos și mai aproape de ochi. Pentru un ametrop presbiop, activitatea prelungită la computer va fi restricționată din această cauză. La această categorie de pacienți, corecția cu lentile cu adiție progresivă reprezintă o soluție optimă. Mai rar acești pacienți utilizează lentile bifocale (cu secțiunea superioară a lentilei vizualizează ecranul = vedere intermediară, iar cu cea inferioară tastele și textul = vederea de aproape) numai în timpul lucrului. Când părăsește

Scanned with OKEN Scanner

serviciul el îşi lasă aceşti ochelari la locul de muncă şi trece la utilizarea corecţiei convenţionale.

La aceşti pacienţi plasarea corecţiei optice la distanţă şi de aproape pe aceeaşi ramă este necesară. Se pot utiliza: lentile bifocale (corecţia la distanţă este asigurată de partea superioară a lentilei, iar cea pentru aproape de partea inferioară a acesteia), lentile trifocale (evită zona "moartă" specifică vederii prin lentile bifocale şi oferă un al treilea segment pentru vederea intermediară) şi lentile multifocale (lentile cu adiţie progresivă).

DETERMINAREA REFRACŢIEI LA COPIL

Aceasta este dificilă pentru că solicită atenţia copiilor şi mai multă răbdare din partea medicului. În ciuda dezvoltării a numeroase metode obiective pentru determinarea refracţiei, retinoscopia rămâne cea mai bună metodă de determinare a refracţiei la copil. Retinoscopia poate fi folosită fără sedarea copilului, cu sedarea superficială a acestuia sau după anestezia generală.

Retinoscopia se realizează cu sau fară cicloplegice. Pentru anularea acomodaţiei se arată copilului o ţintă luminoasă la distanţă, dar care nu face parte din optotipul normal.

Administrarea cicloplegicelor este recomandată în mod particular la pacienţii cu tulburări ale echilibrului oculomotor (ex. strabism) şi la cei care nu sunt capabili să coopereze satisfăcător în cursul determinării refracţiei.

Refracţia cu cicloplegice se face diferit selectând cicloplegicul după vârsta copilului sau după pigmentarea irisului

Pentru copiii născuţi prematur se foloseşte o cicloplegie mai slabă: cyclomydril 0,2% sau fenilefrină 10 %. La copilul sub 4 luni, cicloplegia se realizează cu ciclopentolat 0,5%. La copiii peste 4 luni, cicloplegia este obţinută prin instilarea unei picături de anestezic urmat de o picătură de ciclopentolat 1%. Refracţia va fi efectuată după 35 – 40 minute.

La copilul peste un an, atropinizarea este întotdeauna recomandată, mai ales dacă există esotropie. Se recomandă atropina 0,5–1% (în funcţie de vârsta copilului) de 2 ori pe zi sau unguent cu atropina 1% de 3 ori pe zi. Atropinizarea se efectuează timp de 3 –7 zile.

Scanned with OKEN Scanner

CAPITOLUL V

CÂMPUL VIZUAL

Definiţie

Câmpul vizual (CV) este reprezentat de totalitatea punctelor din spaţiu care-şi proiectează imaginea pe retina atunci când ochiul (CV monocular) sau ochii (CV binocular) se află imobili în poziţie primară.

Explorarea CV furnizează informaţii topografice asupra întregului analizator vizual în cele trei segmente ale sale (de recepţie, de transmisie şi central) permiţând:

-aprecierea sensibilităţii retinei;

-localizarea topografică a leziunilor pe căile optice;

-aprecierea sediului şi întinderii leziunilor scoarţei cerebrale.

Examinarea CV permite diagnosticul pozitiv şi topografic al diferitelor leziuni precum şi urmărirea evoluţiei afecţiunii.

CV poate fi :

-monocular unde datorită proeminenţelor osoase faciale, limitele periferice fiziologice sunt: superior la 45-50⁰, nazal la 50-60⁰, inferior la 60-80⁰ şi temporal la 80-90⁰;

-binocular se obţine prin suprapunerea celor două câmpuri vizuale monoculare prin partea lor nazală. În mijlocul acestui câmp comun (120⁰ central) vederea este binoculară; de fiecare parte se află o zonă de 30⁰ de percepţie monoculară (fig.V.1).

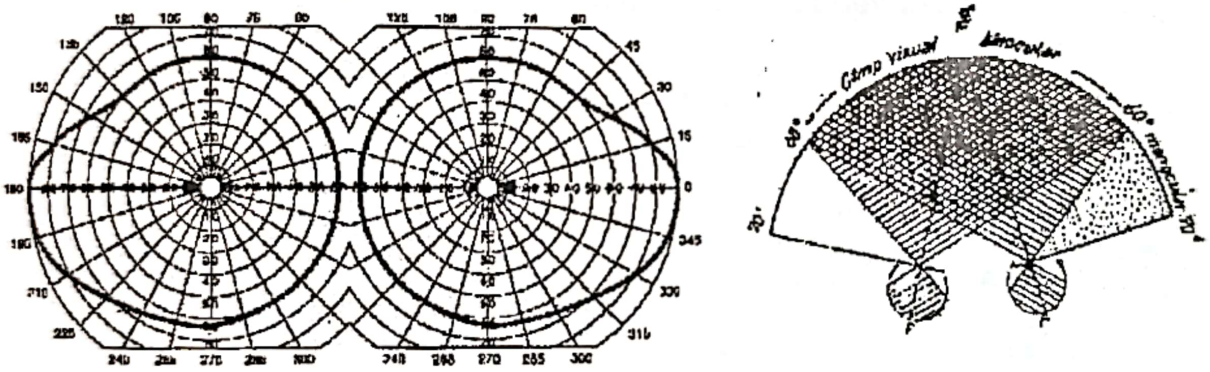

Fig.V.1 CV monocular şi binocular

Elemente anatomo-fiziologice

Retina prezintă o serie de particularităţi care imprimă anumite caractere câmpului vizual:

-există o reducere a celulelor receptoare de la centru spre periferie, fapt ce determină o diminuare corespunzătoare a sensibilităţii retiniene. Se delimitează astfel zone de sensibilitate identică sau zone de izoacuitate numite izoptere de sensibilitate;

-absenţa celulelor senzoriale la nivelul papilei nervului optic se traduce printr-o zonă de insensibilitate în câmpul vizual numită *pata oarbă*; papila fiind situată de partea nazală şi puţin superior faţă de fovee, pata oarbă este situată în partea temporală a CV şi sub meridianul orizontal;

-absenţa bastonaşelor la nivelul foveei determină un scotom central *fiziologic la întuneric*.

Axonii celulelor ganglionare ce formează stratul fibrelor nervoase retiniene sunt distribuite într-un model caracteristic în traiectul lor spre capul nervului optic. Astfel, fibrele ce provin din retina centrală urmează un traseu orizontal spre nervul optic formând

Scanned with OKEN Scanner

fasciculul papilo-macular; fibrele ce provin din retina temporală periferică urmează ur traseu arcuat în jurul maculei formând *fibrele arcuate* superotemporale ş inferotemporale, iar fibrele din retina nazală converg direct spre nervul optic. În plus, fibrele din retina periferică au un traiect mai aproape de coroidă şi sunt localizate lc periferia nervului optic, în timp ce fibrele situate mai aproape de capul nervului optic au un traiect mai aproape de vitros şi ocupă o poziţie centrală în nervul optic (fig.V.2).

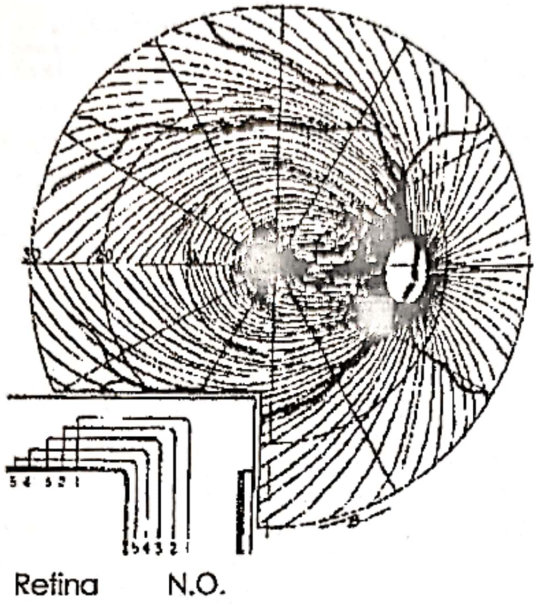

Fig.V.2 Reprezentarea retinotopică a fibrelor nervoase retiniene.

DETERMINAREA CÂMPULUI VIZUAL

Explorarea CV urmăreşte:

-evidenţierea zonelor de izosensibilitate cromatică, morfoscopică sau luminos diferentială (perimetria cinetică);

-măsurarea pragului sensibilităţii (perimetria statică).

Factori care influenţează CV

Factori ce depind de stimul:

-luminanţa fondului (scotopic, mezopic sau fotopic);

-suprafaţa şi culoarea testului;

-viteza de deplasare şi durata de prezentare a testului.

Factori ce depind de subiectul examinat

-adaptarea retiniană;

-refracţia pacientului;

-diametrul pupilar (CV îngustat în mioză);

-cooperarea pacientului.

Metode de examinare

Clasificare

- după maniera de prezentare a testului: în <u>mişcare</u> (perimetrie cinetica) sau <u>static</u> (perimetrie statică);
- după valoarea de stimulare a testului:

<u>-liminară</u> determină valoarea luminozităţii prag ce produce stimularea în diferite puncte ale CV fiind o metodă *cantitativă*. Pragul vizual într-un anumit punct din retină este reprezentat de luminanţa la care 50% din stimuluii prezentaţi vor fi identificaţi de pacient;

Scanned with OKEN Scanner

-*supraliminară* prezintă stimuli cu nivele peste valoarea prag în diferite puncte ale CV fiind o metodă *calitativă*. Ţintele ce sunt detectate indică o funcţie vizuală normală, iar cele ce nu sunt văzute reflectă arii de scădere a sensibilităţii vizuale;

-*frecventa critică de fuziune* urmăreşte inerţia aparatului vizual în faţa unui stimul intermitent; un astfel de stimul cu frecvenţă progresiv crescândă este proiectat în anumite puncte ale retinei. În momentul în care stimulul este perceput continuu, se citeşte valoarea acestui parametru;

-*metoda Armaly-Drance* combină tehnica de explorare statică şi dinamică şi permite caracterizarea CV într-un timp relativ scurt;

- dupa *maniera de execuţie*: manuale şi automate.

Tehnicile de perimetrie automată prezintă avantaje deosebite:
-fiind metode statice dau rezultate mult mai precise;
-elimină subiectivismul examinatorului;
-permit monitorizarea perfectă a fixaţiei;
-există posibilitatea de a retesta automat punctele anormale;
-permit o gama variată de programe de testare a CV.

Metode cinetice

Implică prezentarea unui stimul cu luminozitate cunoscută în mişcare dinspre nevăzut spre văzut până când pacientul raportează că stimulul a fost perceput. Metodele cinetice nu sunt optime pentru examinarea unor arii cu "depresie" relativă a CV, de aceea nu sunt sensibile în detecţia deficitelor precoce, dar sunt relativ usor şi rapid de realizat.

Principalele metode cinetice sunt:
-metoda prin comparaţie;
-cu ecran plat: campimetria, angioscotometria, skiascotometria;
-cu cupolă: perimetria Goldmann etc.

Metoda prin comparaţie permite obţinerea de informaţii grosiere privind CV, dar poate fi efectuat fără un aparat special.

Tehnică

-pacientul şi examinatorul se plasează la o distantă de 60 -100 cm astfel încât ochii să fie plasaţi la aceeaşi înălţime;

-atât pacientul cât şi examinatorul îsi înlătură ochelarii (îngustează CV);

-pacientul şi examinatorul acoperă ochiul de aceeaşi parte (de exemplu pentru determinarea CV la OD pacientul acoperă OS iar examinatorul OD);

-pacientul va fixa tot timpul ochiul examinatorului;

-examinatorul va plasa la mijlocul distanţei dintre ei un obiect (indexul) pe care îl va deplasa treptat în cele 4 sau 8 direcţii ale privirii dinspre nevăzut spre văzut, respectiv dinspre periferie spre centru. Deplasarea obiectului (indexului) se face segmentar, iar după fiecare deplasare se solicită pacientului să afirme dacă a vazut sau nu acest obiect. După ce pacientul a văzut obiectul, deplasarea acestuia se continuă în acelaşi mod până în centru (permite evidenţierea unor scotoame).

-rezultatul se interpretează funcţie de simultaneitatea perceperii de către pacient şi examinator a obiectului şi va fi raportat la CV al examinatorului.

Perimetria Goldmann este cea mai folosită metodă perimetrie cinetică. Instrumentul constă într-o cupolă hemisferică cu raza de 30 - 33 cm iar fondul este alb mat; posedă un sistem constant de iluminare al fondului şi un proiector de test cu un indice mobil, cu suprafaţa şi intensitatea luminoasă variabilă, în timp ce fondul rămâne fix ca valoare. Suprafaţa testului scade în progresie geometrică de la V la O iar intensitatea luminoasă creşte în progresie geometrică de la 1 la 4 (fig.V.3).

Cu aceste valori se pot realiza unele perechi (V/1; IV/2; III/3; II/4), care au egală eficienţa luminoasă relativă şi cu care se pot trasa izoptere identice numite *"izoptere echivalente de sumaţie"*. Instrumentul permite trasarea a 24 izoptere pentru fiecare nivel de luminanţă

Scanned with OKEN Scanner

al fondului; 7 din aceste izoptere sunt izoptere echivalente de sumaţie. În general se consideră că este suficientă explorarea a 4 - 5 izoptere (fig.V.3), dar dintre acestea unul trebuie să înconjure cât mai strâns pata oarbă. În alegerea lui trebuie să se ţină cont de scăderea sensibilităţii retiniene cu vârsta, care după 45 ani determină "pierderea" câte unui izopter la fiecare 20 - 25 ani: la 65 ani izopterul I/1, iar la 85 ani izopterul I/2 exclud pata oarbă.

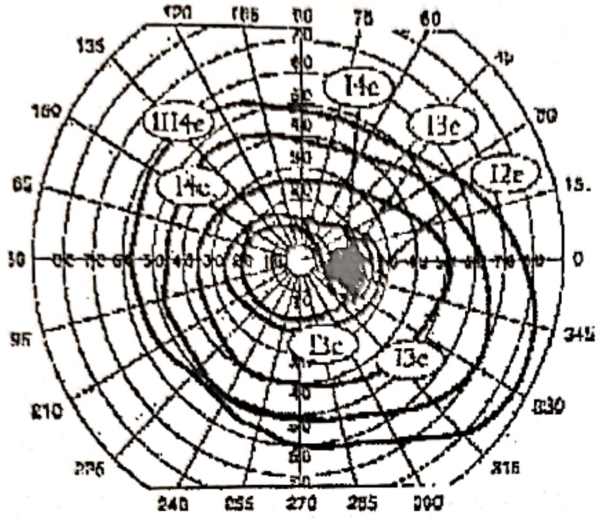

Nr.	mm².
0	1/16
I	1/4
II	1
III	4
IV	16
V	64

1	31.5
2	100
3	315
4	1000

Fig.V.3 Înregistrarea unui CV normal în perimetria Goldmann (stânga); treptele de marime şi de intensitate ale spotului (dreapta).

Tehnică

-reglarea luminanţei fondului la nivel fotopic, mezopic sau scotopic;

-subiectul cu ochiul congener ocluzat este lăsat 5 minute cu bărbia aşezată în mentonieră, pentru preadaptare. În acest timp i se explică regulile pe care trebuie să le respecte pentru o bună colaborare (fixare strict centrală, răspuns prompt prin "da" şi "nu" la apariţia sau dispariţia spotului);

-se alege nivelul de iluminare şi dimensiunea spotului;

-se plasează diagrama perimetrică, se notează diametrul pupilar;

-se centrează ochiul examinat prin vizor;

-se anunţă pacientul că proba începe;

-cu ajutorul tamburului spotul este deplasat pe un meridian dinspre nevăzut spre văzut cu viteza constantă (5°/sec.) până când bolnavul îl observă; în acest moment spotul este stins şi se continuă apoi deplasarea până în centru. Se trece ulterior pe alt meridian. "Latitudinea" observării este punctată pe diagramă.

Ca o regulă generală, conversaţia trebuie redusă la minimul pentru a nu obosi bolnavul. De asemenea, fixaţia trebuie permanent controlată şi corijată.

Avantaje:

- oferă o imagine globală asupra CV foarte corectă în periferie , mai puţin corectă în regiunea centrală, cu informaţii destul de precise privind forma şi suprafaţa deficitelor.

Dezavantaje:

-nu dă informaţii despre intensitatea deficitelor;

-durata relativ mare pentru o explorare completă(20').

Metode statice

Perimetria statică implică prezentarea unor stimuli cu luminozitate variabilă în aceeaşi poziţie, pentru a obţine limita verticală (profunzimea) a CV. Perimetria statică manuală nu se mai utilizează, în schimb perimetrele computerizate reprezintă metoda cea mai întrebuinţată. Dintre perimetrele automate cel mai larg utilizate sunt Humphrey Field Analyser, perimetrul Dicon şi Octopus. Aceste aparate au o bază de date ce

Scanned with OKEN Scanner

caracterizează subiecții normali, față de care se face analiza computerizată a fiecărui test efectuat. În plus aceste aparate cuprind diverse programe adaptate fiecărui tip de patologie; special pentru zona centrală a CV, pentru periferie sau pentru întreg CV.

Există două tehnici principale de testare în perimetria statică:

•tehnica prag (*liminară sau threshold*) – utilizează un stimul staționar cu intensitate variabilă pentru a măsura pragul vizual la o anumită poziție în CV. Este o metodă sensibilă în a detecta și localiza depresii relative ale CV ;

•tehnica supraliminară (*suprathreshold sau screening*) constă în prezentarea unui stimul cu o intensitate dată, constantă, ce permite sesizarea lui în orice parte a CV.

Perimetria statică măsoară sensibilitatea luminoasă diferențială a stimulului față de iluminarea constantă de fond. "Pragul" acestei sensibilități reprezintă luminozitatea stimulului care abia este perceput (în termeni matematici – reprezintă luminanța stimulului care este perceput în 50% din prezentările repetate). Majoritatea perimetrelor automate utilizează determinările logaritmice exprimate în decibeli (dB), în care 1dB = 0.1u.log. (10dB = 1u.log.).

Sensibilitatea retiniană și intensitatea stimulului sunt invers proporționale: celei mai reduse sensibilități retiniene înregistrate prin cea mai mică valoare în dB, îi corespunde cel mai luminos stimul.

Tehnică

-verificarea refracției și determinarea celei mai bune AV cu corecție pentru distanță;

-dilatarea pupilei dacă aceasta este mai mică de 3mm; < 3 mm → dilat.

-se explică pacientului care este scopul perimetriei și ce se așteaptă de la el. Pacientul va trebui să fixeze lumina spotului de culoare galbenă ce apare permanent în centrul cupolei; în jur vor apărea spoturi luminoase albe cu diferite mărimi și intensități. Pacientului i se explică să nu privească după acele spoturi dar să semnalizeze receptionarea lor prin apăsare pe un buton pe care-l va ține în mână;

-se alege tipul de test dorit;

-se introduc datele personale ale pacientului (numele, data exactă a nașterii);

-se calculează corecția optică necesară funcție de corecția determinată pentru distanță, AV și alte date specifice afecțiunii;

-se plasează lentila pentru corecție, se acoperă ochiul controlateral al pacientului cu un ocluzor special, se așează pacientul cu capul pe suport astfel încât să stea într-o poziție cât mai comodă (pacientul trebuie să țină fruntea și bărbia permanent în contact cu suportul) și se începe testarea;

Interpretare

Pentru tehnica prag există programe pentru CV central (cele mai folosite sunt Central 24-2 și 30-2), periferic precum și programe speciale (pentru regiunea maculară, pentru treapta nazală etc).

Interpretarea cuprinde diferite componente:

- *informații generale* despre pacient și programul utilizat;
- *indici de siguranță* (pierderea fixației, răspunsuri fals pozitive sau fals negative) care certifică corectitudinea desfășurării testului;
- *date de bază* ce cuprind:
  -afișarea numerică (în decibeli) a valorilor prag în fiecare punct testat;
  -reprezentare în tonuri de gri (tonurile mai închise reprezintă zone cu sensibilitate retiniană mai redusă);
- *parametri* ce caracterizează pierderea difuză a sensibilității (MD – media deviației) sau defectele localizate (PSD – deviația în model), precum și un parametru – GHT (glaucoma hemifield test) ce compară punctele dintr-un hemicâmp cu imaginea lor în oglindă din cealaltă jumătate de CV (fig.V.4).

Pentru tehnica supraliminară punctele care sunt identificate sunt marcate cu "0 defectele relative cu "X" și defectele absolut cu "■" . Există de asemenea, programe

Scanned with OKEN Scanner

speciale ce permit compararea rezultatelor unei serii de CV cu evidenţierea modificărilor în dinamică.

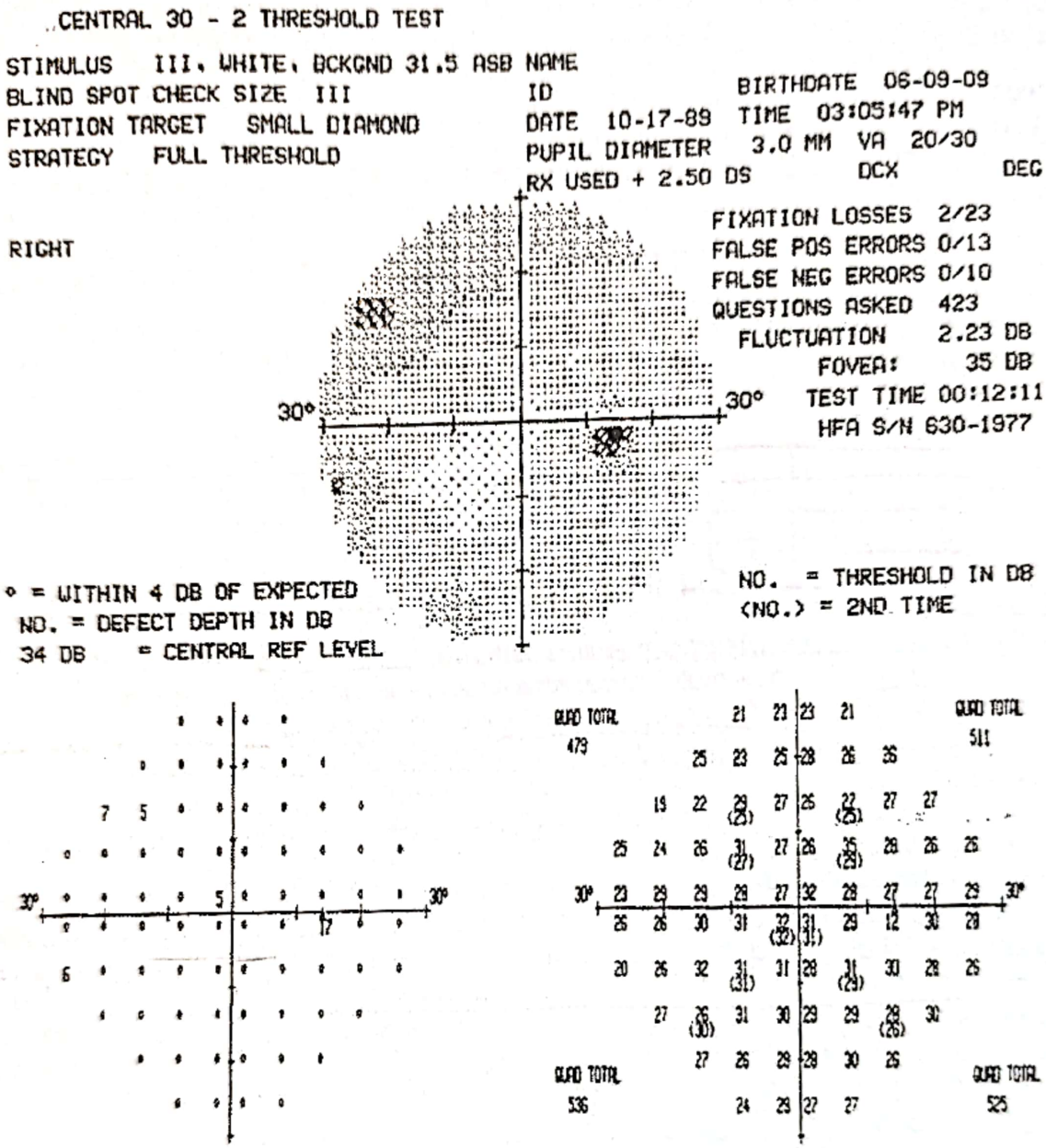

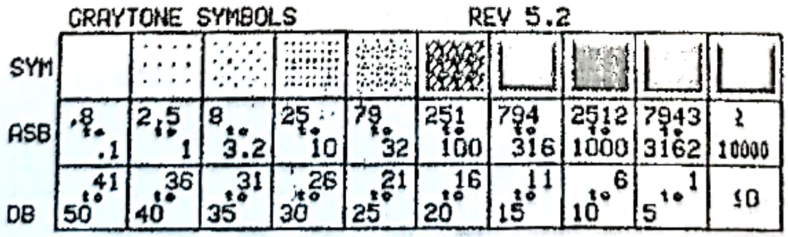

Fig.V.4 Înregistrarea unui câmp vizual central în perimetria Humphrey

Tehnici noi în perimetria automată

*SWAP (short wavelength automated perimetry) sau perimetria albastru pe galben (blue on yellow) ce permite identificarea precoce a leziunilor şi progresiei în glaucom (realizează izolarea sistemului conurilor albastre care par a fi mai sensibile la agresiunea

Scanned with OKEN Scanner

glaucomatoasă). Tehnica este utilă de asemenea în urmărirea persoanelor cu hipertensiune intraoculară sau pentru detectarea unor afecțiuni neurologice.

High-pass resolution perimetry utilizează ținte circulare cu mărimi variabile ce constau într-un centru alb și un inel întunecat la periferie prezentat pe un fond alb.

Perimetria cu discriminarea modelului (pattern discrimination perimetry) prezintă un stimul ca o tablă de șah.

SEMIOLOGIA DEFICITELOR PERIMETRICE

Clasificarea deficitelor CV :

a) deficite izopterice:
- -strâmtorări concentrice
- -amputări periferice

b) scotoame

c) dizarmonii fotometrice

Strâmtorări concentrice pot fi date de:

-ametropii – corecții imperfecte sau insuficiente;

-micșorarea diametrului pupilar (miotice);

-opacități ale mediilor: edem cornean, cataractă, hemoragie vitreană;

-degenerescențe retiniene ereditare (retinopatia pigmentară în care datorită distrugerii primare a celulelor cu bastonaș ce predomină în periferia retinei se produce o îngustare treptată a CV până la o insulă de vedere centrală -"vedere în tub") sau câștigate;

-atingeri ale nervului optic (atrofie optică, glaucom cvasiabsolut, drusen papilar);

-leziuni endocraniene (leziuni optochiasmatice, tumori);

-simulanți.

Amputări izopterice sunt deficite ce alterează numai o parte a unui izopter și atinge limitele CV.

Se clasifică în:

*amputări nesistematizate (fig.V.5) pot apare în: dezlipirea de retină, tumori intraoculare, tromboze vasculare, maladii hematologice, retinopatia diabetică, corioretinite, miopia degenerativă, tumori endocraniene.

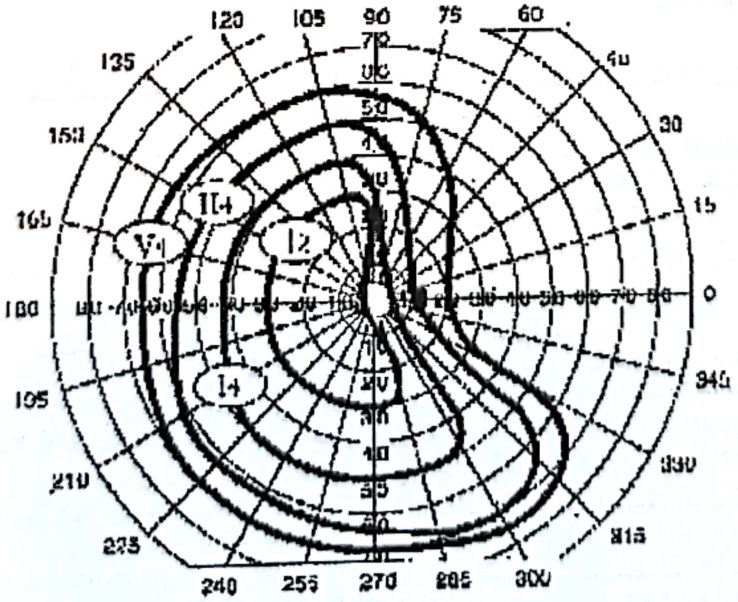

Fig.V.5 Perimetria Goldmann - amputare temporală

Scanned with OKEN Scanner

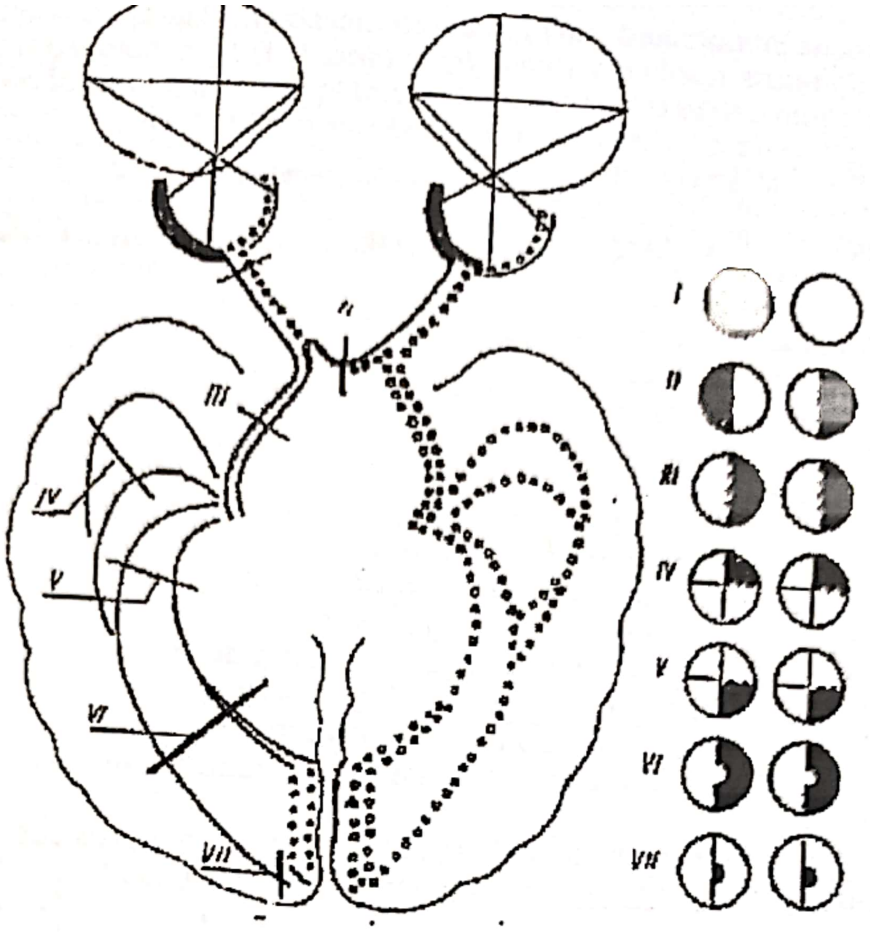

Fig.V.6 Defectele CV în relaţie cu anatomia căilor optice: I – întreruperea conductibilităţii în nervul optic cu cecitate unilaterală; II – compresiunea unghiului anterior al chiasmei cu hemianopsie bitemporală; III – leziune a bandeletei optice stângi cu hemianopsie dreaptă; IV – lezarea fascicolului inferior al radiaţiilor optice stângi cu hemianopsie în cadranul superior drept; V - lezarea fascicolului superior al radiaţiilor optice stângi cu hemianopsie în cadranul inferior drept; VI – lezarea celor două fascicole reunite ale radiaţiilor optice stângi cu hemianopsie homonimă şi respectarea maculei; VII – leziune ce interesează polul occipital stâng cu scotom central hemianopsic drept.

*amputări sistematizate în leziuni ale căilor optice (fig.V.6): hemianopsii, cvadranopsii.

Hemianopsiile (pierderea unei jumătăţi a câmpului vizual de la fiecare ochi) pot fi:

-heteronime – piederea a două jumătăţi de câmp vizual (nazale, temporale, altitudinale superioare sau inferioare) ale celor doi ochi;

-homonime – piederea jumătăţii de aceeaşi parte a CV la cei doi ochi întâlnite în leziuni ale căilor optice localizate în spatele chiasmei optice.

Scotoamele sunt insule de scădere parţială sau totală a sensibilităţii diferenţiale în raport cu zonele vecine ale CV (nu atinge limitele CV).

Se clasifică în :

-pozitive (pacientul este conştient de prezenţa lor – frecvent scotoamele centrale) sau negative (sunt puse în evidenţă de examinator);

-după intensitate pot fi relative (dispar la stimularea cu un test cu valoare mare) sau absolute (piederea totală a sensibilităţii retiniene);

-după localizare sunt: centrale (în aria de 10° faţă de punctul de fixaţie) (fig.V.7a), centrocecale (de la centru spre pata oarbă – fig.V.7b), paracentrale (între 10 – 30°) (fig.V.7c), pericecale (în jurul petei oarbe) sau periferice (în afara izopterului de 30°).

Scanned with OKEN Scanner

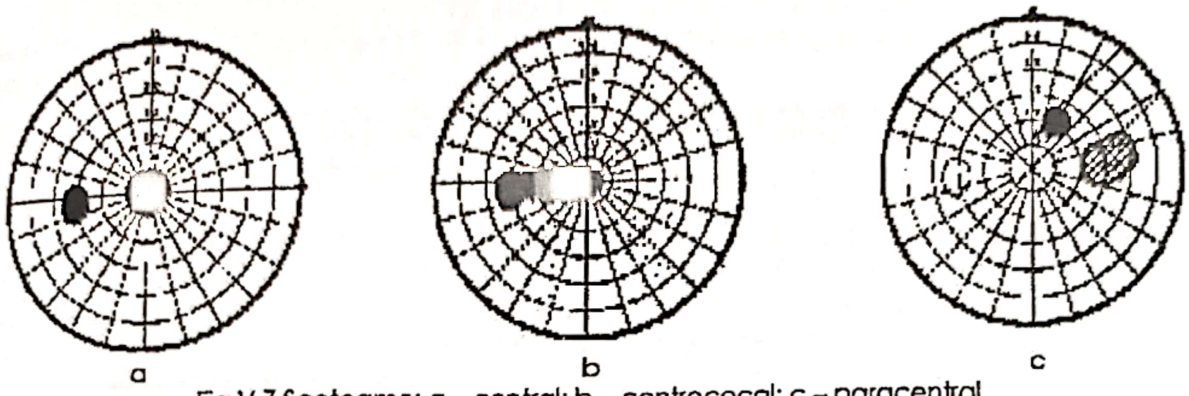

a b c

Fig.V.7 Scotoame: a – central; b – centrocecal; c – paracentral

Dizarmoniile fotometrice sunt tulburări survenite la nivelul izopterelor echivalente de sumație (izopterele echivalente de sumație nu se mai suprapun). Prezența lor poate arăta stadiul incipient al unor afecțiuni.

Scanned with OKEN Scanner

Scanned with OKEN Scanner

CAPITOLUL VI

EXPLORAREA SIMȚULUI CROMATIC

Ochiul are capacitatea de a percepe stimuli coloraţi din spectrul vizibil, cuprinşi în lungimile de undă cu valori între 375 - 760 μm. În vederea elaborării simţului cromatic sunt necesare mai multe niveluri de integrare.

Primul nivel de integrare este reprezentat de celulele orizontale tip C care influenţează nivelul de stimulare a celulei bipolare în funcţie de lungimea de undă şi de iluminarea de fond. Al doilea nivel integrativ este reprezentat de stratul plexiform extern. Celulele ganglionare cromatosensibile sunt de mai multe tipuri, unele transmit o informaţie parţial integrată pe cele două axe complementare roşu/verde şi galben/albastru, celelalte transmit raportul dintre stimularea cromatică fundamentală şi "stimulul alb".

La "intrarea" în retină, informaţia cromatică este recepţionată pe principiul tricromaziei de cei trei receptori cromatici specifici. La "ieşirea" din retină, această informaţie codificată este prelucrată integrativ prin mai multe mecanisme.

Integrarea finală realizată la nivel cortical permite definirea completă a senzaţiilor cromatice prin trei parametri: doi calitativi (tonalitate şi saturaţie) şi unul cantitativ (luminozitate).

Culorile spectrale, singurele care prezintă caractere fizice bine definite, se întâlnesc numai în condiţiile experimentale. Spectrul vizibil include şapte culori spectrale – roşu, orange, galben, verde, albastru, indigo, violet (ROGVAIV), dar analizatorul vizual poate deosebi până la 140 tonalităţi.

Tonalitatea este definită prin lungimea de undă a stimulului luminos. Stimulii coloraţi din lumea înconjurătoare sunt amestecuri în proporţii variabile de diferite culori, tonalitatea fiind dată de lungimea de undă care predomină. În partea centrală a spectrului, ochiul percepe mai multe tonuri, spre deosebire de extremităţi unde zonele aparent unitonale sunt mai întinse.

Saturaţia sau puritatea colorimetrică reprezintă bogăţia în radiaţii cu aceeaşi lungime de undă, fără nici un amestec. Reducerea saturaţiei unei culori se poate obţine prin amestec cu alb. În spectrul vizibil culorile cele mai saturate sunt roşu şi violet, iar cele mai puţin saturate sunt culorile galben şi verde.

Luminozitatea sau strălucirea facilitează perceperea unui stimul colorat. Culori cu tonalitate diferită şi cu energie luminoasă egală nu dau aceeaşi impresie de intensitate. Dintre două suprafeţe cu aceeaşi tonalitate şi iluminate identic, cea care absoarbe o proporţie mai mică de radiaţii cu lungime de undă specifică şi reflectă o proporţie mai mare de radiaţii apare mai luminoasă. Luminozitatea permite distincţia dintre culori mai clare şi mai întunecate.

Legile amestecului culorilor stau la baza explicaţiei mecanismului de formare a senzaţiei cromatice şi a principalelor metode de cercetare a vederii colorate:

-pentru orice culoare există o altă culoare, care prin amestec determină senzaţia de alb. Aceste două culori se numesc *culori complementare*. Exemplu: roşu cu albastru-verzui, portocaliu cu albastru, galben cu albastru-indigo etc;

-dacă amestecăm două culori mai apropiate una de alta decât culorile complementare, se obţine o culoare cu tonalitatea situată între culorile de amestec;

-prin amestecarea unor culori cu tonalitate asemănătoare se obţine o culoare cu aceeaşi tonalitate care poate prezenta variaţii de luminozitate şi saturaţie în raport cu calităţile culorilor amestecate;

-orice culoare din natură poate fi obţinută prin amestecul a trei culori, variindu-le cantitatea, luminozitatea şi saturaţia. Clasic, aceste trei culori (roşu, verde şi albastru) sunt denumite *culorile primare* sau *fundamentale*.

Triunghiul culorilor. Maxwell a sugerat reprezentarea grafică a spațiului cromatic sub forma unui triunghi (fig.VI.1) și în timp i s-au adus o serie de îmbunătățiri acestei reprezentări.

Orice punct de pe laturile triunghiului este o culoare spectrală, care poate fi obținută prin combinarea celor două culori de la extremitățile laturii, în cantități ce pot fi calculate după distanța între cele trei puncte. De exemplu, un punct situat la jumătatea distanței dintre roșu și verde este culoarea galbenă, obținută prin amestecul în cantități egale de roșu și verde. În interiorul diagramei orice punct obținut reprezintă o culoare din natură și poate fi dedusă prin distanța dintre cele trei laturi ale triunghiului. Centrul triunghiului reprezintă culoarea albă și prin linii concentrice, paralele cu laturile triunghiului, sunt reprezentate saturațiile, cele periferice fiind culori mai saturate, iar cele centrale mai puțin saturate.

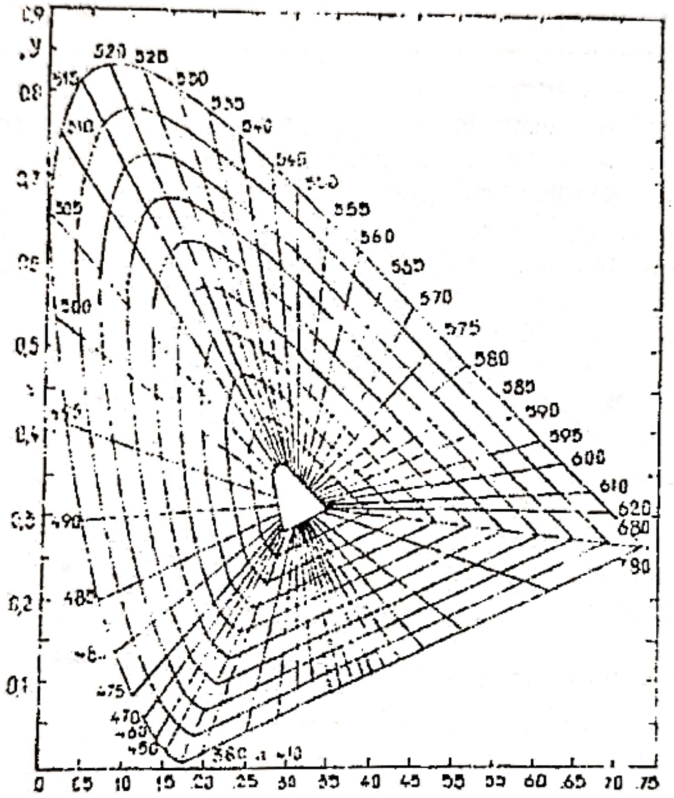

Fig. VI.1. Triunghiul culorilor

Pe baza legilor amestecului culorilor și cu ajutorul triunghiului culorilor s-au construit aparatele pentru studiul și examinarea vederii colorate.

Mecanismul vederii culorilor este imperfect cunoscut și continuă să suscite elaborarea a numeroase ipoteze. Actualmente este admisă teoria lui Young-Helmholtz, privind percepția culorilor și teoria lui Hering, privind modul de transmitere a senzației cromatice.

Teoria tricromatică a lui Young-Helmholtz susține că în ochi există trei tipuri de conuri, fiecare conține un pigment fotosensibil pentru una din culorile fundamentale: roșu, verde și albastru. Atunci când aceste particule fotosensibile sunt stimulate de lumină se produce senzația culorii respective. Printr-un proces aditiv se obțin toate senzațiile colorate.

Teoria perechilor opuse a lui Hering explică modul de transmitere a senzației cromatice. Există două perechi de mecanisme antagoniste, unul pentru roșu-verde, altul

Scanned with OKEN Scanner

pentru albastru-galben. Transmiterea unei excitații colorate inhibă automat transmiterea celeilalte.

METODE DE EXAMINARE

Metodele de determinare a senzației cromatice permit:

-diagnosticul alterărilor congenitale și dobândite ale vederii culorilor;

-aprecierea capacității de discriminare cromatică în vederea selecției și orientării profesionale.

Pentru investigarea simțului cromatic se pot folosi în mod curent patru tipuri de metode:

I. Metode de denumire

Se proiectează pe un ecran transparent lanterne colorate. Subiectul plasat la 5 metri de ecran trebuie să precizeze culoarea fiecărei lanterne. Printre cele mai folosite sunt: lanterna colorată Edridge-Green, lanterna cromoptometrică Beyne.

II. Metode de egalizare

Colorimetrele sunt aparate de laborator cu care se studiază curba luminozității spectrale, egalizările spectrale și pragurile diferențiale pentru tonalitate și saturație. În practică se folosesc colorimetrele reduse, cunoscute sub numele de ***anomaloscoape*** (fig.VI.2).

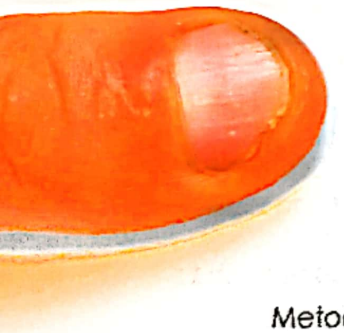

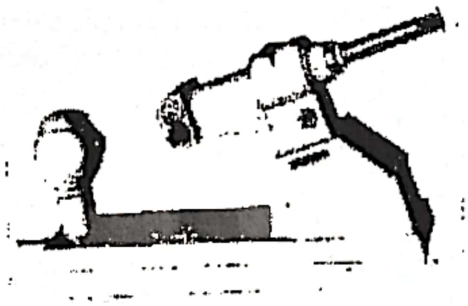

Fig.VI.2.Anomaloscopul

Metoda cea mai des folosită utilizează anomaloscopul tip Nagel. Aparatul detectează dicromații cu ajutorul ecuației Rayleigh: roșu + verde = galben.

Tehnică

Se prezintă bolnavului două plaje colorate suprapuse. Plaja inferioară este galbenă, cea superioară poate fi luminată în culoare roșie sau verde. Se cere subiectului să combine roșu cu verde până la obținerea unui galben asemănător cu cel al plajei inferioare. Ecuația Rayleigh se citește direct pe un tambur gradat.

Ecuația Rayleigh se calculează după formula:

$$Q = \frac{N'}{73-N'} : \frac{N}{73-N}$$

unde N = poziția egalizării pe scală pentru normal, N' = poziția egalizării pe scală dată de subiectul cercetat, iar 73 este întinderea scalei măsurătoare.

După valoarea lui Q putem clasifica subiecții în:

-normali când valoarea lui Q este cuprinsă între 0,8-1,18;

-deuteranomali când valoarea lui Q este cuprinsă între 1,8-17;

-protanomali când valoarea lui Q este cuprinsă între 0,6-0,2;

Scanned with OKEN Scanner

-tricromații anomali extremi care au o valoare Q pentru protanomalie între 0-0,5 sau 0,2-1 și pentru deuteranomalie între 1,8-infinit sau 1-17.

III. Metode de discriminare

Metodele de discriminare utilizează planșele pseudoizocromatice. Formează categoria de teste cele mai folosite, pentru că tehnica de diagnostic este simplă. Se folosesc culori pigmentate sub forma unor tabele în care se prezintă cifre, litere sau desene geometrice, formate din plaje colorate de aceeași tonalitate dar de saturație și luminozitate diferită pe un fond format din alte tonalități dar de aceeași saturație și luminozitate cu cifrele și literele. În acest fel, discromatul care identifică tonurile după luminozitate, nu poate deosebi cifrele sau desenele. Unele tabele contin semne de contraprobă pe care le percep numai discromații iar normalii nu le văd. Cele mai folosite tipuri de tabele sunt: Stiling, Ishihara, Polack, Rabkin, Hardy-Rand-Rittler (fig.VI.3), atlasul T.M.C. (Tokyo Medical College).

PROTAN = Roșu
DEUTRAN – Verde
TRITAN – Albs.
16 N
4 diser
4 deuteronop
protonop
ultim – serpent.

Fig.VI.3. Tabelul Hardy-Rand-Rittler

Atlasul Ishihara este recomandat de comisia de cromatologie a Congresului Internațional de Oftalmologie și conține o planșă de demonstrație, planșe cu cifre și planșe pe care sunt desenate serpentine.

Tehnică: se plasează testul la o distanță de 75 cm și se solicită subiectului să identifice cifrele și traseele de pe planșe. Se notează răspunsurile pentru fiecare planșă. Dacă răspunsurile sunt corecte, considerăm că subiectul are o vedere cromatică normală. Dacă o parte din planșe nu sunt citite corect se caută tipul de anomalie cromatică. La sfârșitul fiecărei cărți este specificat tipul de anomalie pentru diversele planșe pe care pacientul nu le-a citit corect.

Dacă suspectăm că este simulant, utilizăm planșele cu serpentine și cerem subiectului să urmărească cu ajutorul unei pensule un anumit traseu cromatic (fig.VI.4). Examinarea este inițial monoculară, iar în final binoculară.

Fig.VI.4. Tabelul Ishihara

Scanned with OKEN Scanner

Ca regulă generală, tabelele pseudoizocromatice au abilitatea de a diagnostica anomaliile congenitale; un pacient cu tulburări cromatice dobândite poate sau nu poate identifica corect planşele.

IV. Metode de comparaţie sau de asortare

Metodele de comparaţie sau asortare cuprind: lânurile Holmgreen, testul Panel D-15, testul Farnsworth 15 Hue, testul Farnsworth-Munsell 100 Hue, testul Roth şi tabelele pseudoizocromatice.

Lânurile Holmgreen sunt smocuri de lână de anumite tonalităţi ce trebuie aranjate în grupuri cu aceeaşi tonalitate.

Tehnică

Se izolează un eşantion de o oarecare culoare şi se cere subiectului să trieze toate eşantioanele de aceeaşi culoare. Cutiile conţin :

-culori martore (verde, roşu, roz);

-culori cu aceeaşi tonalitate sau tonalităţi asemănătoare, lungimea de undă dominantă fiind cea care dă numele culorii;

-culori de confuzie (galben-brun, gri-brun, gri, albastru deschis).

Se prezintă de exemplu un eşantion de culoare verde şi se cere subiectului să asorteze toate culorile asemănătoare. Dacă asortează gri, gri-verzui, brun (deci culori mai deschise) el este deuteranop. Dacă se arată o lână de culoare roşie şi subiectul asortează maron, verde închis (deci culori mai închise) atunci este protanop. Metoda are putere de discriminare mică; tricromaţii anormali şi simulanţii nu pot fi depistaţi.

Testul Panel D-15 este un test de discriminare cromatică după ton care pune în evidenţă liniile de confuzie ale culorilor.

Tehnică: se solicită subiectului să claseze, din aproape în aproape, pioni cu tonalităţi diferite dar cu saturaţie şi luminozitate identică. Pionii sunt prezentaţi subiectului în mod aleatoriu şi pacientul trebuie să-i aranjeze în ordinea tonalităţii plecând de la doi pioni etalon, în timp de două minute. Se cercetează cifrele înscrise pe spatele pionilor şi se marchează pe o schemă circulară. Subiecţii normali şi cei cu tulburări cromatice minime compun o clasare concentrică. O eroare de 2- 3 pioni vecini este nesemnificativă. Subiecţii cu tulburări cromatice fac erori mari între pionii diametrali opuşi. Testul este uşor de executat şi oferă rezultate exacte numai în tulburări cromatice accentuate.

Testul Farnsworth 15 Hue este format din 15 pastile colorate pe care subiectul trebuie să le aranjeze după progresiunea tonalităţii. Examinatorul trece pe o schemă numărul fiecărei pastile în ordinea indicată de cel examinat. Diagrama obţinută precizează tipul de discromatopsie prin absenţa percepţiei unei culori fundamentale. Testul este uşor şi rapid de executat fără însă a putea diagnostica tricromaţii anomali.

Testul Farnsworth-Munsell 100 Hue este mult mai sensibil. El este format din patru penare în care se găsesc 84 de pastile colorate. Se cere subiectului să aranjeze în fiecare penar pastilele în ordinea progresiei tonalităţii lor. Examinatorul notează ordinea indicată de cel examinat pe baza numerelor de pe spatele pastilelor. Pe baza unui calcul simplu se trasează o diagramă ce precizează orice modificare patologică a simţului cromatic. Acest test are două scopuri principale:

1. să cuantifice vederea cromatică normală în trei clase: discriminare cromatică superioară, medie şi joasă;
2. să precizeze şi să măsoare zonele de confuzie cromatică la pacienţii cu discromatopsii congenitale sau dobândite; din acest punct de vedere este cel mai bun test.

Cartoanele Haitz aşezate la stereoscop, constituie un procedeu util pentru a depista scotoame centrale când este afectat axul roşu-verde sau galben-albastru.

Testul scotometric Odinţov este utilizat pentru examinarea câmpului central al vederii culorilor. Testul permite descoperirea unui scotom central pentru culori în afecţiuni ale maculei şi ale nervului optic.

În practică, pentru diagnosticul unei alterări a simţului cromatic este bine să se respecte următoarea conduită:

Scanned with OKEN Scanner

-întâi se verifică simțul cromatic cu ajutorul tabelelor pseudoizocromatice. Se decelează o eventuală discromatopsie;

-pentru precizarea tipului de discromatopsie se practică examenul la anomaloscop și testul Farnsworth-Munsell 100 Hue;

-pentru discromatopsiile centrale dobândite se folosesc cartoanele Haitz.

De obicei discromatopsiile congenitale prezintă modificări clare ale diferitelor diagrame, în timp ce discromatopsiile dobândite se caracterizează prin neregularități ale acestor diagrame.

Folosirea din ce în ce mai largă a semnalizării colorate face indispensabil examenul periodic al simțului cromatic pentru unele profesiuni: conducători auto, marinari, aviatori, mecanici de locomotivă, mecanici de metrou etc.

TULBURĂRI ALE SIMȚULUI CROMATIC

I.Discromatopsii congenitale

Pot fi clasificate în :

-anomalii la limită. Este vorba de o tulburare cromatică atenuată, tradusă prin erori și ezitări la tabelele pseudoizocromatice și testul Farnsworth și indice de anomalie la limita superioară și inferioară a nomalului;

-tricromazia anomală. Este o tulburare în perceperea uneia din culorile principale. În funcție de culoarea deficitară se subîmparte în:

- *protanomalia* - deficiență a receptorului pentru roșu;
- *deuteranomalia* - deficiență a receptorului pentru verde;
- *tritanomalia* - deficiență a receptorului pentru albastru.

-dicromazia. Dicromații posedă două sisteme receptoare și au cecitate pentru cel de-al treilea receptor. În funcție de receptorul nefuncțional se deosebesc:

- *protanopia* (Dalton) constă în lipsa receptorului pentru roșu;
- *deuteranopia* constă din lipsa receptorului pentru verde;
- *tritanopia* constă în lipsa receptorului pentru albastru.

-acromatopsia congenitală reprezintă tulburarea cromatică în care subiecții nu percep nici o culoare și "văd lumea" în alb-negru. Se asociază cu ambliopie, fotofobie și nistagmus. Se individualizează mai multe grade de acromatopsie:

- *acromatopsie completă sau incompletă cu sau fără ambliopie;*
- *acromatopsii atipice*: se situează la limita între acromatopsiile tipice și dicromazii;

-anomaliile extreme includ protanomalia și deuteranomalia extremă, care se situează după caracterele clinice între dicromazie și tricromazia anomală și sunt identificate cu ajutorul anomaloscoapelor.

II.Discromatopsii dobândite

Prezintă următoarele caractere:

-nu apar izolat ci sunt în strânsă legătură cu scăderea acuității vizuale, tulburări de adaptare etc;

-pot fi și unilaterale sau limitate la o parte a câmpului vizual;

-evoluează în funcție de afecțiunea ce le determină. Astfel, la început poate fi un stadiu tricromatic anomal, apoi dicromatic pentru a se ajunge în cele din urmă la acromatopsie;

-tulburarea cromatică este variabilă în funcție de condițiile de examinare și se ameliorează prin creșterea intensității testului și a timpului de expunere;

-fenomenele de contrast colorat sunt atenuate în raport cu subiecții normali;

-discromatopsia este mai complexă, interesează axe diferite și este în funcție de sistemul de absorbție supraadăugat (cataractă, hemoragie în vitros).

Scanned with OKEN Scanner

Se deosebesc trei forme clinice :

-discromatopsii propriu-zise: sunt secundare unor leziuni oculare. Se admite în genera că tulburările cromatice în axul roşu-verde sunt caracteristice pentru leziunile căilor optice (atrofie optică, nevrită optică, edem papilar) în timp ce acelea în axul albastru-galber corespund unor leziuni retiniene (retinopatie pigmentară, retinopatie diabetică degenerescență maculară legată de vârstă, miopie forte, dezlipire de retină);

-cromatopsii : pacientul percepe o suprafață albă ca fiind colorată. Ele pot fi:

- cromatopsii prin perturbarea sistemului de transmisie, fie printr-o creştere a absorbție filtrelor naturale (cataractă, hemoragie în vitros), fie printr-o reducere în absorbția filtrelor naturale (afakie);
- cromatopsii de origine retiniană: eritropsia sau vederea colorată în roşu (hemoragi intraoculare), xantopsia sau vederea colorată în galben (după santonină); cianopsia sau vederea colorată în albastru (în afakie); cloropsia sau vederea colorată in verde etc.

-agnoziile cromatice constau în imposibilitatea de a recunoaşte o culoare deşi receptorii retinieni sunt indemni şi apar în leziuni occipitale.

Scanned with OKEN Scanner

CAPITOLUL VII

EXAMENUL SEGMENTULUI ANTERIOR

LUMINATUL LATERAL SIMPLU ŞI COMBINAT

Luminatul lateral reprezintă o metodă simplă şi practică de examinare a segmentului anterior care constă în proiectarea unui fascicol de lumină pe suprafaţa oculară. Focalizarea fascicolului se realizează cu ajutorul unei lentile convergente puternice (+15-20D). Există două variante tehnice: luminatul lateral simplu şi luminatul lateral combinat.

Luminatul lateral simplu

Se plasează o sursă luminoasă (lampă cu un bec de 60W) de aceeaşi parte cu ochiul examinat şi în acelaşi plan orizontal cu el; sursa luminoasă este situată sub un unghi de 45° faţă de planul antero-posterior al globului ocular examinat. Se plasează lentila convergentă pe traiectul fascicolului luminos la o distanţă de 5-7 cm, astfel ca fascicolul să se focalizeze pe regiunea examinată. Poziţionarea corectă a lupei permite obţinerea unui vârf de con luminos ce asigură vizualizarea adecvată a zonei investigate. Examinarea începe cu "scanarea" lentă a întregii suprafeţe oculare, după care se poate obţine un fascicol îngust cu ajutorul căruia se examinează suprafaţa anterioară a corneei, camera anterioară, irisul, orificiul pupilar, cristalinul. Informaţiile obţinute sunt importante pentru practician, dar acurateţea acestora, precum şi detaliile obţinute, lasă de dorit.

Luminatul lateral combinat

Este o tehnică ce utilizează metoda luminatului lateral simplu, cu diferenţa că examinarea se face prin intermediul unei alte lupe (monoculare sau binoculare). Evaluarea segmentului anterior se face în acelaşi mod ca în tehnica luminatului lateral. Din punct de vedere practic, această metodă oferă avantaje consistente în comparaţie cu luminatul lateral simplu.

Tehnica luminatului lateral este accesibilă practicianului neoftalmolog; prin manipulare corectă şi printr-o instrucţie adecvată se pot obţine informaţii utile şi uneori surprinzător de precise. Din punctul de vedere al practicianului oftalmolog, tehnica luminatului lateral oferă informaţii mult mai importante decât examinarea "la lumina zilei" şi mult mai reduse şi mai aproximative decât examenul biomicroscopic.

EXAMENUL BIOMICROSCOPIC

Examenul biomicroscopic reprezintă unul din cele mai importante şi frecvente investigaţii utilizate în oftalmologie. În principal, el permite examenul segmentului anterior al globului ocular; când se ataşează alte instrumente, biomicroscopia oferă informaţii cantitative despre presiunea intraoculară, aspectul unghiului camerular, grosimea corneei, profunzimea camerei anterioare, starea celulelor endoteliului cornean, diametrul pupilei etc. Aceste informaţii pot fi stocate în diverse sisteme: fotografii, imagini video, CD.

Lampa cu fantă (biomicroscopul) are două componente esenţiale:

a. sistemul de iluminare;
b. sistemul de observaţie

Sistemul de iluminare include o sursă luminoasă montată pe sistemul de observare; această sursă (cu intensitate şi orientare variabilă) este proiectată prin sistemul optic pe suprafaţa globului ocular. Sistemul deţine numeroase dispozitive de închidere şi reglare a luminii, precum şi filtre; aceste amendamente permit schimbarea configuraţiei, a culorii, precum şi a unghiului fascicolului de lumină. Actualmente se folosesc lămpi de halogen,

Scanned with OKEN Scanner

ce oferă o luminanță mai ridicată decât lămpile incandescente convenționale; lumina are și o componentă de "albastru înalt" care iluminează cel mai bine structurile oculare.

Ca principiu, lumina este adusă într-un focar al deschiderii lămpii cu fantă, de unde este focalizată (printr-o lentilă de condensare) pe suprafața oculară.

Sistemul de observare este un microscop cu distanță de lucru lungă (10 cm) Prismele preiau razele divergente de pe suprafața oculară și le forțează să apară cc fascicole paralele provenind de pe fiecare arie explorată. Sistemul de observare are capacitatea să mărească imaginile (teoretic până la 1000 de ori); practic, o magnificație de 10-20 de ori permite o foarte bună rezoluție (dacă mișcările globului ocular sunt controlate).

Tehnică:

- se ajustează ocularele microscopului la distanța interpupilară a examinatorului;
- se ajustează puterea ocularelor la echivalentul sferic al viciului de refracție al examinatorului;
- se cere pacientului să fixeze bărbia și fruntea pe suportul adecvat al biomicroscopului; se va avea în vedere ca poziția pacientului să fie cât mai confortabilă. Se atenționează pacientul că vom proiecta un fascicol luminos spre ochiul lui și că, periodic, vom manipula pleoapele pentru o examinare bună;
- se pune în funcție biomicroscopul, utilizând la început cea mai slabă intensitate luminoasă.

În raport cu intențiile examinatorului sunt mai multe modalități de examinare:

- **iluminarea difuză:** sursa de lumină se plasează în unghi de 60° în raport cu microscopul, iar lărgimea fantei luminoase este reglată la 3-4 mm; aceasta reprezintă o evaluare generală a zonei de examinat (fig.VII.1.);
- **iluminarea focală directă:** se îngustează la maximum lățimea fantei luminoase (după ce microscopul și sursa de iluminare sunt puse în coincidență) care se focalizează pe aria de examinat; astfel lumina ce difuzează din structurile adiacente este îndepărtată, iar secțiunea examinată oferă mai multe detalii (fig.VII.2.);

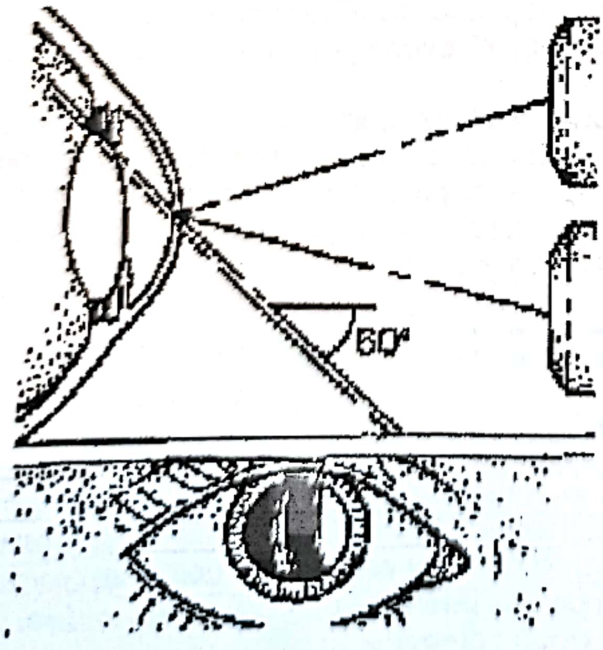

Fig.VII.1: Iluminarea focală difuză

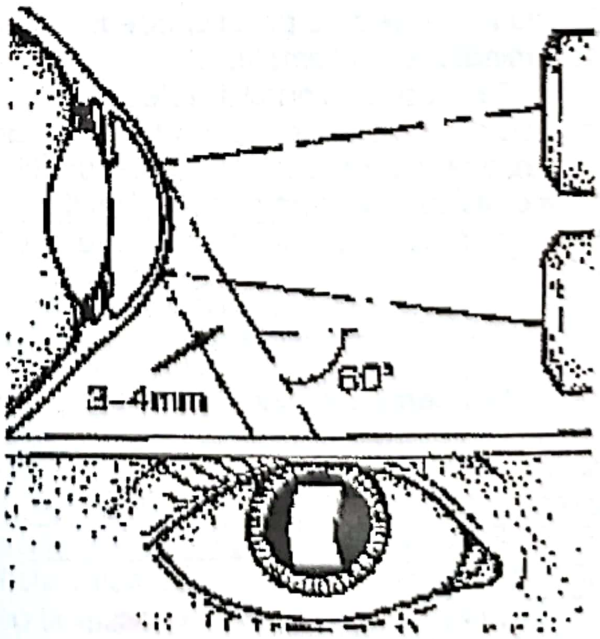

Fig.VII.2: Iluminarea focală directă

- **iluminarea focală indirectă:** se utilizează o fantă luminoasă cu lățime medie care este plasată în imediata vecinătate a ariei de examinat; lumina dispersată de leziune capătă un contrast înalt, ceea ce permite observarea mai precisă a marginilor leziunii (fig.VII.3.);

Scanned with OKEN Scanner

- **retroiluminarea:** fanta este plasată pe suprafața irisului, de unde se reflectă pe fața posterioară a corneei (fig.VII.4.);

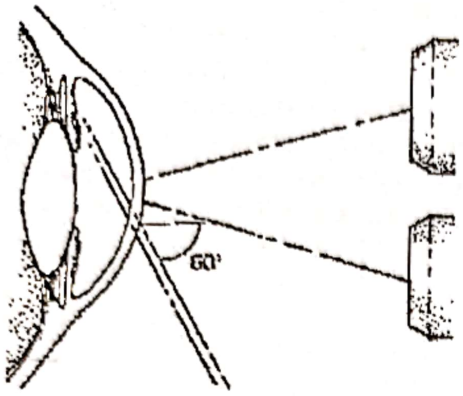

Fig.VII.3: Iluminarea focală indirectă

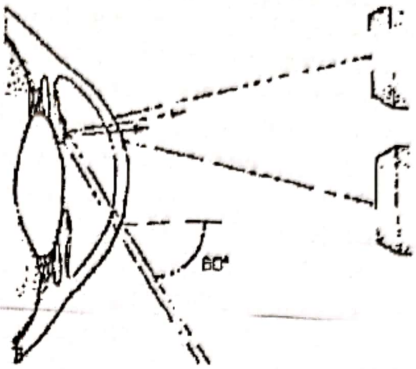

Fig.VII.4: Retroiluminarea

- **iluminarea prin dispersie sclerală:** lumina este deplasată lateral, astfel încât să cadă pe limb; lumina împrăștiată urmează suprafața corneană și atinge partea opusă a limbului. Dacă există diverse leziuni, acestea sunt văzute clar datorită luminii difuzate de ele, în contrast cu fondul pupilar negru (fig.VII.5).

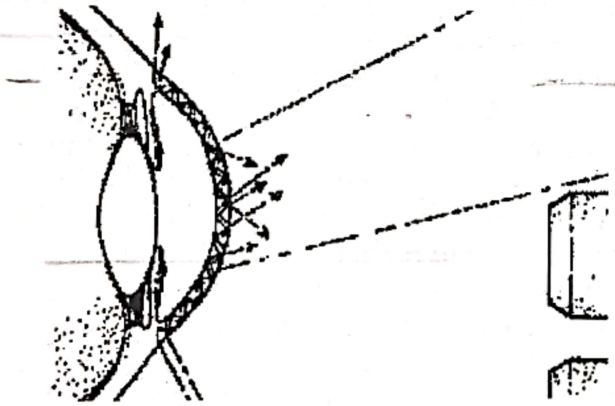

Fig.VII.5: Iluminarea prin dispersie sclerală

Alte tehnici de iluminare: iluminarea tangențială, iluminarea specular.

Examenul biomicroscopic oferă informații calitative despre pleoape, suprafața oculară și alte structuri ale segmentului anterior. Ca regulă generală, se utilizează la început tehnica iluminării difuze, după care examinarea se adaptează în raport cu structura și leziunea investigată. Spre exemplu: corneea poate fi examinată prin iluminare difuză, directă, indirectă, retroiluminare etc. Pentru o leziune corneană anterioară se poate utiliza iluminarea focală directă, indirectă sau dispersia sclerală; pentru leziuni mai profunde se preferă iluminarea indirectă, retroiluminarea etc. Dacă se suspectează o pierdere de substanță sau prezența de celule devitalizate pe suprafața oculară, se recomandă utilizarea coloranților vitali (fluoresceina, roz Bengal) și examinarea cu biomicroscopul la care lumina trece printr-un filtru de cobalt. Se scanează suprafața corneană și se caută zonele care fixează colorantul.

Examinarea irisului se face prin iluminarea difuză sau focală directă cu pupila în mioză; cristalinul se examinează prin iluminare difuză, focală directă sau tangențială cu pupila dilatată.

În concluzie, examenul biomicroscopic reprezintă modalitatea cea mai frecvent utilizată și completă de investigare calitativă a segmentului anterior.

Scanned with OKEN Scanner

Acest instrument mai deţine şi un alt avantaj deosebit de important: el oferă şansa ataşării unor dispozitive diferite cu care se poate extinde aria de investigare atât din punct de vedere calitativ cât şi cantitativ.

Probabil că cele mai interesante şi utile investigaţii auxiliare sunt: determinarea presiunii intraoculare (tonometria) şi evaluarea unghiului camerular (gonioscopia). Montarea unui pahimetru optic permite măsurarea grosimii corneei în diverse zone; această examinare este utilă pentru aprecierea grosimii corneei în diverse afecţiuni (exemplu: keratoconus, edem cornean cronic), în vederea chirurgiei refractive incizionale şi excizionale, în urmărirea postoperatorie a transplantelor penetrante de cornee etc.

De asemenea, se poate ataşa un dispozitiv care permite determinarea densităţii şi aspectului celulelor endoteliului cornean (microscopie specular㠄), aspectului umorii apoase (tindalometria) etc.

De remarcat că biomicroscoapele moderne au ataşate sisteme de înregistrare şi stocare a imaginii foarte utile pentru evaluarea obiectivă, urmărirea şi chiar schimbul de informaţii privind o anume afecţiune a segmentului anterior. Nu în ultimul rând trebuie menţionată şi posibilitatea amplasării unui sistem satelit ("tube observer") foarte util pentru instrucţia cu scop diagnostic sau terapeutic (tratamentul laser).

DETERMINAREA PRESIUNII INTRAOCULARE

Presiunea intraoculară reprezintă consecinţa echilibrului dinamic dintre producţia umorii apoase şi eliminarea acesteia.

Formarea umorii apoase este un proces care are loc la nivelul proceselor ciliare. Mecanismele principale de formare a umorii apoase sunt transportul activ (proces dependent de energie, care deplasează diverse substanţe împotriva gradientelor electrochimice), ultrafiltrarea (deplasarea fluidelor şi substanţelor solubile printr-o membrană semipermeabilă pe baza gradientului presional) şi difuziunea.

Umoarea apoasă formată la nivelul proceselor ciliare trece din camera posterioară în camera anterioară şi de aici părăseşte ochiul la nivelul unghiului camerular. Cea mai mare parte a umorii apoase urmează calea trabeculo-schlemmiană, de unde părăseşte globul ocular prin sistemul venos. O mică parte (5-30%) din umoarea apoasă trece prin iris şi muşchiul ciliar spre spaţiul supraciliar şi supracoroidian. De aici umoarea apoasă trece fie prin scleră, fie prin ţesutul conjunctiv din jurul nervilor şi vaselor. Această cale (neconvenţională) se numeşte calea uveoscleral㠄.

Scurgerea umorii apoase se face pe baza diferenţelor de presiune de la nivelul diverselor compartimente de transfer. În calea de scurgere a umorii apoase există zone de rezistenţă; cea mai importantă zonă este reţeaua trabeculară (sau trabeculo-schlemmiană). În condiţii patologice, rezistenţa la scurgere creşte şi, subsecvent, creşte şi presiunea intraoculară. De altfel, creşterea presiunii intraoculare rezultă în esenţă doar din creşterea rezistenţei la scurgere şi nu din creşterea producţiei umorii apoase.

Rezistenţa la scurgere creşte cu avansarea în vârstă; în glaucom această creştere este importantă şi reprezintă unul din factorii patogenici esenţiali ai bolii. Rezistenţa la scurgere scade când se administrează agenţi colinergici (exemplu pilocarpină), după laserterapie trabeculoplastie şi după chirurgia filtrantă antiglaucomatoasă.

Determinarea presiunii intraoculare se face pe baza evaluării indirecte ce constă în aprecierea răspunsului ochiului la aplicarea unei forţe exterioare. Metoda directă de determinare a presiunii intraoculare (prin canularea camerei anterioare şi măsurarea ei cu ajutorul unui manometru) nu este practică în clinica umană. Determinarea presiunii intraoculare (tonometrie) se face cu ajutorul unor instrumente numite tonometre.

Există două metode importante de determinare a presiunii intraoculare:

- aplanotonometria măsoară forţa necesară pentru a aplatiza o suprafaţă mică, standardizată (diametrul de 3,56 mm) a corneei;

Scanned with OKEN Scanner

Aplanotonometrie – supraf. ST
Indentația – G ST.

- *indentația* măsoară amploarea (profunzimea) deformării corneei atunci când se aplică o greutate standard pe suprafața acesteia.

1.Aplanotonometria este metoda cea mai frecvent utilizată. Când se aplatizează o suprafață standard a corneei, forța necesară aplatizării este egală cu cea din interiorul ochiului și reprezintă o măsură a presiunii intraoculare. Pentru această arie de aplanație, presiunea intraoculară (exprimată în mmHg) este egală cu forța tonometrului (exprimată în grame) și multiplicată cu 10. Cel mai utilizat instrument este aplanotonometrul Goldmann (fig.VII.6); el reprezintă standardul internațional pentru aprecierea preciziei altor tonometre. Aplanotonometrul Goldmann este montat pe o lampă cu fantă. Când se aplică pe ochi, capul de aplanație determină un menisc circular care poate fi observat la lampa cu fantă. Prisma montată în capul tonometrului împarte imaginea circulară în două semicercuri; prin ajustarea forței aplicate cele două semicercuri se ating prin marginile interioare (fig.VII.7); în acest moment presiunea exercitată de aplanotonometru este egală cu presiunea din interiorul ochiului (presiunea intraoculară).

Principalele etape ale determinării presiunii intraoculare sunt:

-instilarea unei picături de anestezic (tetracaină) în fundul de sac conjunctival, urmată de introducerea unei picături de fluoresceină (sau atingerea conjunctivei cu o bandă de hârtie specială impregnată cu colorant);

-se așează pacientul cu capul în poziție comodă la lampa cu fantă;

-se utilizează fanta luminoasă deschisă la maximum, care trece printr-un filtru de cobalt;

-se poziționează capul aplanotonometrului pe centrul corneei și se ajustează forța aplicată până când cele două semicercuri sunt subțiri, egale și se ating prin marginile interioare; în acest moment se citește diviziunea de pe scala tonometrului și se multiplică cu 10.

Obișnuit se efectuează 3 citiri succesive care trebuie să indice variații ale măsurătorii sub 1mmHg.

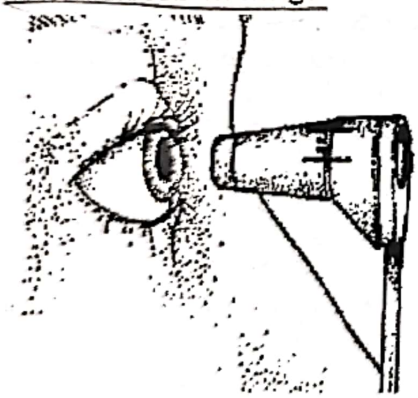

Fig.VII.6: Aplanotonometrul Goldmann

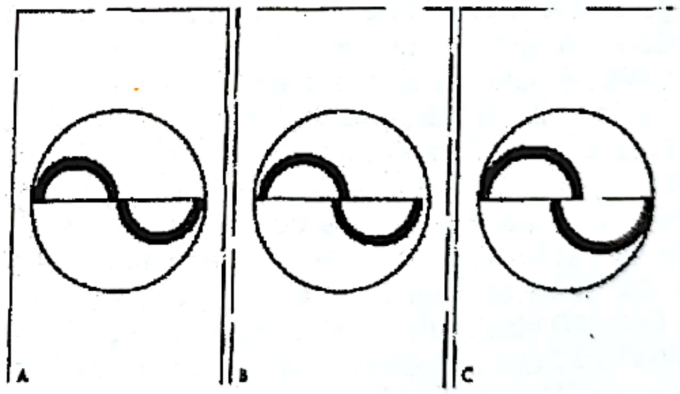

Fig.VII.7: Forța aplicată este insuficientă (A), optimă(B), excesivă (C)

Alte aplanotonometre:

- de contact: tonometrul Perkins, Draeger, tonometru pneumatic (Tono-Pen); aceste instrumente presupun anestezia de contact a corneei și sunt generatoare de infecții în absența unor metode riguroase și standardizate de dezinfecție.
- fără contact: aplanotonometrul cu jet de aer evită sterilizarea instrumentului și anestezia topică; este util în programe de screening, iar rezultatele oferite corelează cu măsurătorile efectuate cu aplanotonometrul Goldmann.

2. Tonometria prin indentație estimează presiunea intraoculară prin măsurarea deformării corneei indusă de aplicarea unei greutăți cunoscute pe suprafața ei. Deformarea corneei determină deplasarea unui indicator de-a lungul unei scale. Presiunea intraoculară crescută rezistă la forța de indentație, iar mișcarea indicatorului

Scanned with OKEN Scanner

este foarte redusă (echivalează cu valori "mici" ale citirii); presiunea intraoculară scăzută permite o indentație importantă, iar indicatorul se deplasează spre valorile "mari" ale scalei. Valorile citite pe scală sunt raportate la tabelele de calibrație; se face astfel conversia citirilor de pe scala tonometrului in mmHg (presiunea intraoculară).

Tonometrul Schiotz (cel mai frecvent utilizat) oferă rezultate satisfăcătoare pe un palier larg al presiunii intraoculare în raport cu aplanotonometrul Goldmann; este un instrument portabil, ușor de manipulat. Erorile de măsurare sunt legate de faptul că aceste tonometre iau în calcul rigiditatea sclerală normală: determinarea presiunii intraoculare pe un ochi cu rigiditate sclerală crescută (pacienți cu hipermetropie mare) induce supraestimarea acesteia, pe când măsurarea presiunii intraoculare pe un ochi cu rigiditate sclerală scăzută (miopi, administrarea de miotice, chirurgia dezlipirii de retină) implică subestimarea ei. Varianta electronică a acestui tonometru permite înregistrarea continuă a presiunii intraoculare pentru evaluarea tonografică.

Aprecierea presiunii intraoculare prin metoda digitală

În absența unui tonometru, estimarea presiunii intraoculare se poate face prin palpare. Se solicită pacientului să închidă ochii și să privească în jos. Examinatorul utilizează indexul de la ambele mâini; alternativ se execută presiune pe partea superioară a ochiului închis, apreciind forța necesară indentației peretelui ocular. Presiunea exercitată pe glob se aplică oblic de sus în jos și dinainte îndărăt. Rezultatele sunt relevante dacă globul este foarte dur sau foarte moale. Dacă examinatorul repetă de mai multe ori această manevră și o compară cu o metodă tonometrică poate să sesizeze diferențe presionale de 4-5 mmHg.

Această metodă oferă informații utile în situații extreme (presiunea intraoculară foarte crescută sau foarte scăzută). Poate fi utilizată de practician în camera de urgență la un pacient cu ochi roșu dureros când se suspectează un atac acut de glaucom. Tehnica nu trebuie utilizată atunci când se suspectează ruptura globului ocular.

Distribuția presiunii intraoculare în populația generală ia aspectul unei curbe gaussiene (ușor asimetrică spre dreapta), unde valoarea medie este de 15,8 ± 2,6 mmHg. Conform acestei interpretări statistice 95% din populația situată în interiorul ariei de distribuție are presiunea intraoculară cuprinsă între 10,5 și 20,5 mmHg. Multă vreme presiuni intraoculare mai mari de 21 mmHg erau considerate anormale și în consecință tratate. Acest concept a devenit desuet deoarece:

- distribuția presiunii intraoculare nu este perfect "gaussiană";
- există persoane care nu dezvoltă niciodată glaucom, chiar dacă presiunea intraoculară este de 25 – 26 mmHg;
- sunt pacienți care au glaucom, iar valorile presiunii intraoculare nu au fost niciodată mai mari de 21mmHg (glaucom cu tensiune "normală");
- chiar dacă scăderea presiunii intraoculare rămâne metoda terapeutică cea mai utilizată și eficientă, sunt cazuri când boala progresează în pofida acestei scăderi. Aceste informații nu subestimează importanța presiunii intraoculare ca factor de risc în glaucom, ci readuc în discuție problema presiunii intraoculare individuale, noțiune care trebuie să se apropie cât mai mult de conceptul de presiune biologic normală.

Din punct de vedere practic, presiunile intraoculare mai mari de 29-30 mmHg, variații diurne mai mari de 8 mmHg și diferențele presiunilor intraoculare dintre cei doi ochi mai mari de 8 mmHg trebuie considerate cel puțin suspecte și interpretate în contextul altor investigații clinice și paraclinice.

Ca regulă generală, presiunea intraoculară este similară în cei doi ochi. Presiunea intraoculară crește cu vârsta și are o variație diurnă de 3-6 mmHg; ea este mai mare în lunile de iarnă, scade tranzitoriu în cursul exercițiilor fizice, al trecerii de la clino- la ortostatism. De asemenea, grosimea corneei, numeroși factori hormonali, neuronali, viciile de refracție și tipul de alimentație influențează nivelul presiunii intraoculare.

Scanned with OKEN Scanner

GONIOSCOPIA

Gonioscopia reprezintă examinarea biomicroscopică a unghiului camerular, zona esențială în drenajul umorii apoase. Ea permite clasificarea glaucoamelor în glaucoame cu unghi deschis şi cu unghi închis; de asemenea, ea are valoare diagnostică, prognostică şi terapeutică în glaucom. Datorită curburii corneene şi a indicelui de refracție diferit între ochi şi aer, razele luminoase ce ajung la periferia irisului, în unghiul camerular, suferă o reflexie totală ceea ce împiedică clinicianul să observe aceste structuri în absența utilizării unei lentile de contact ce elimină interfața aer-cornee. Există lentile de contact cu o suprafață mai mare decât cea a corneei şi care necesită o soluție de "cuplare" (gel); cea mai utilizată este lentila Goldmann. Sunt folosite şi lentile de contact cu suprafața mai mică decât cea a corneei care utilizează drept soluție de "cuplare" filmul lacrimal (lentila Zeiss-fig.VII.8).



Fig.VII.8: Lentila Zeiss

Tehnică:

a.gonioscopia indirectă: se aşează pacientul în poziție confortabilă la lampa cu fantă; se instilează 1-2 picături de anestezic în fundul de sac conjunctival inferior; se plasează 1-2 picături de metilceluloză 1% pe suprafața curbă a lentilei Goldmann; se cere pacientului să privească în sus şi marginea lentilei este plasată în fornixul inferior. Se ridică pleoapa superioară şi se cere pacientului să privească înainte, moment în care examinatorul aplică lentila pe toată aria de contact a corneei (fig.VII.9.). Presiunea pe care o exercită trebuie să fie moderată; când se exercită o presiune pe centrul corneei, umoarea apoasă este împinsă spre unghi, iar examinatorul apreciază gradul de deschidere a unghiului camerular. Imaginea obținută este inversată (în oglindă), dar nu încrucişată (fig.VII.11). Cu o mână se menține în poziție normală lentila, iar cu cealaltă se manipulează lampa cu fantă, astfel că imaginea structurilor angulare să fie vizibilă. Pentru a examina întrega circumferință angulară se rotește lentila astfel ca să se poată vizualiza toate cadranele.

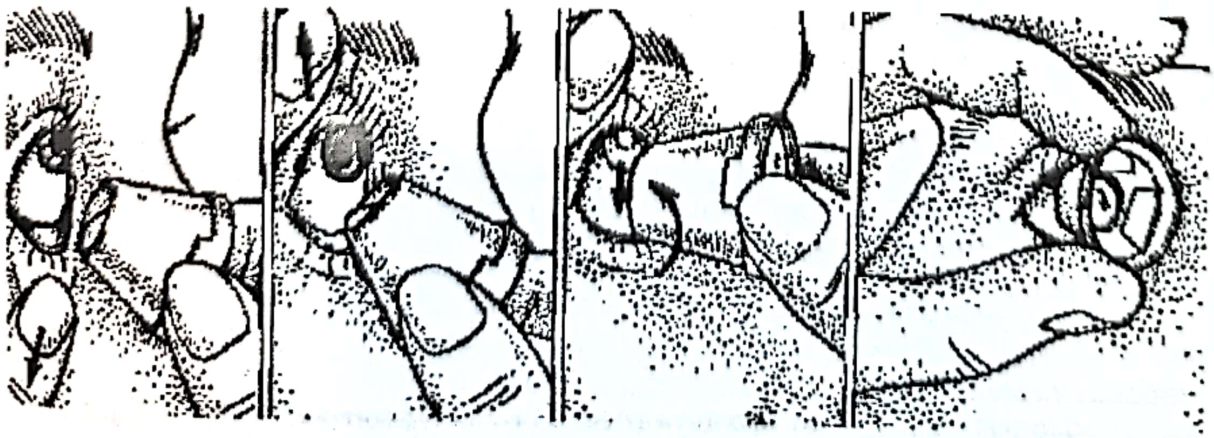

Fig.VII.9: Plasarea lentilei Goldmann

Scanned with OKEN Scanner

Tehnica gonioscopiei prin indentaţie permite distincţia dintre închiderea unghiului camerular prin apoziţie şi cea prin sinechii periferice anterioare; când există apoziţie indentaţia centrală redeschide unghiul, permite vizualizarea reţelei trabeculare, evidenţiază succesul terapeutic al iridotomiei cu laserul sau chiar "rupe" temporar atacul de glaucom (fig.VII.10).

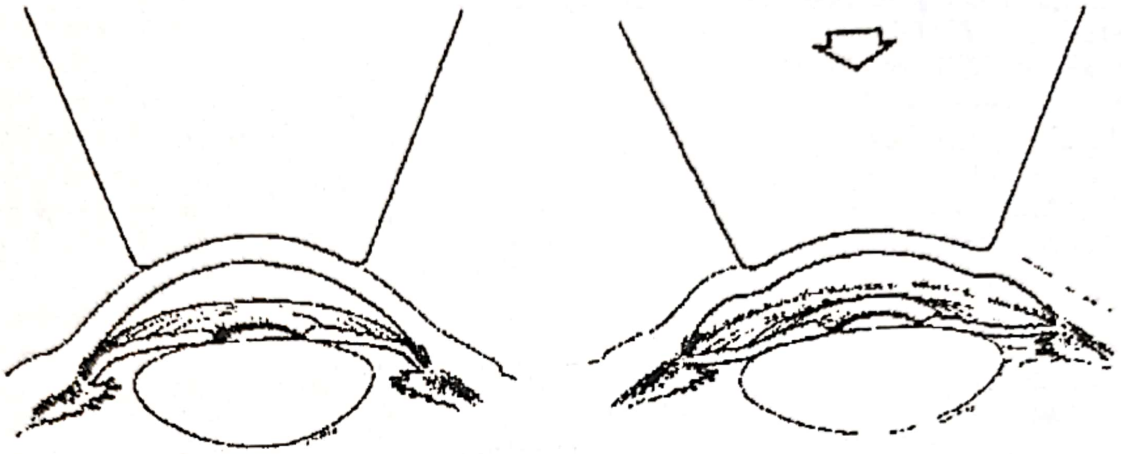

Fig.VII.10: Gonioscopia prin indentaţie

b.gonioscopia directă: pacientul este aşezat pe pat, cu capul întors spre examinator şi ochii privind nasul acestuia; examinatorul inseră lentila între pleoape, pe suprafaţa corneei; după ce spaţiul dintre lentilă şi cornee este umplut cu ser fiziologic sau metilceluloză, se începe examinarea; imaginile obţinute sunt directe (fig.VII.12). Metoda este utilizată la copii sau când se efectuează goniotomii.

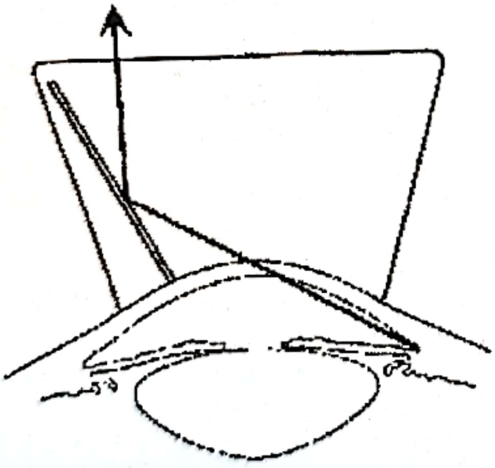

Fig.VII.11: Gonioscopie indirectă

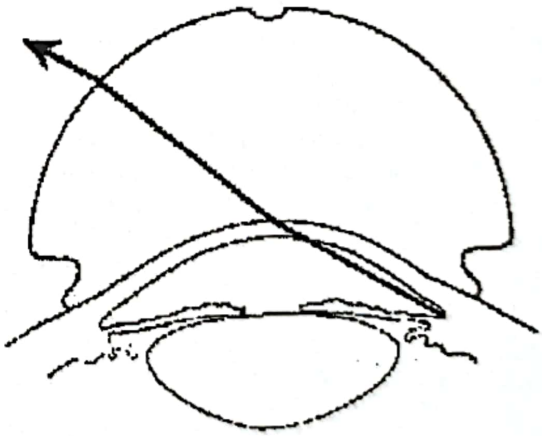

Fig.VII.12: Gonioscopie directă

Avantajele gonioscopiei:

-indirecte: echipamentul şi poziţia de examinare sunt familiare practicianului, examinarea este rapidă, permite gonioscopia prin indentaţie;

-directe: confort sporit pentru pacient, orientare simplă, este posibilă examinarea binoculară simultană.

Dezavantajele gonioscopiei:

-indirecte: dificultate în examinarea laterală a unghiurilor camerulare înguste, retroiluminarea este dificilă;

-directe: necesită echipament special, consumatoare de timp, magnificaţia mai redusă a imaginilor.

Scanned with OKEN Scanner

Examenul goniscopic trebuie să releve informaţii despre următoarele repere anatomice – marginea pupilară, periferia irisului, corpul ciliar, pintenele scleral, reţeaua trabeculară şi linia lui Schwalbe.

Gonioscopia normală relevă diverşi parametri anatomici cu trăsături bine determinate:

-corpul ciliar apare ca o bandă intens pigmentată, situată mai profund în raport cu reţeaua trabeculară; extensia anterioară se pierde în pintenele scleral ce se etalează ca o linie albă interpusă între corpul ciliar şi reţeaua trabeculară;

-linia lui Schwalbe marchează limita anterioară a reţelei trabeculare şi limita periferică a membranei Descemet; în gonioscopia indirectă, razele paralelipipedice corneene produse de lampa cu fantă se unesc în acest punct;

-reţeaua trabeculară este situată între linia lui Schwalbe şi pintenele scleral; se prezintă ca o suprafaţă neregulată, aspră, cauzată de deschiderile importante ale reţelei uveale.

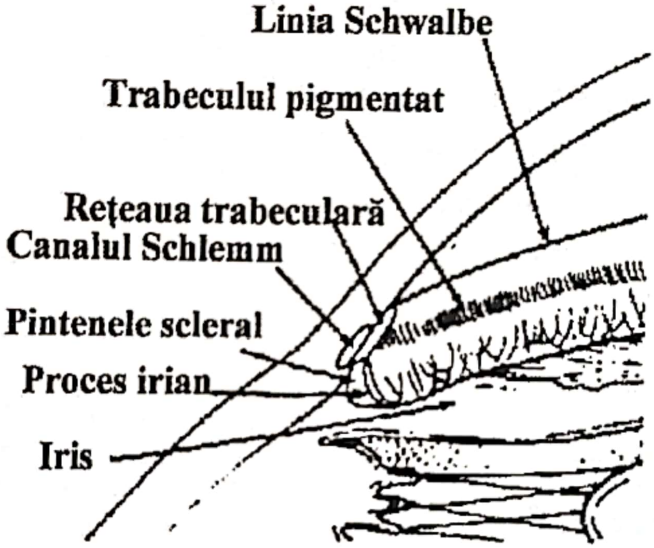

Fig.VII.12: Structurile unghiului camerular

Interpretarea clinică a gonioscopiei:

1.aprecierea deschiderii unghiului camerular este esenţială pentru clasificarea glaucoamelor în forme cu unghi deschis şi cu unghi închis.

Există diverse scheme de clasificare a unghiului camerular (Scheie, Shaffer, Spaeth etc.). Cea mai utilizată este clasificarea lui Schaffer:

-unghi camerular gradul IV – unghi larg deschis (30-40º) cu închiderea imposibilă;

-unghi camerular gradul III – unghi deschis (20º) cu închiderea posibilă;

-unghi camerular gradul II – unghi îngust (10º) cu închiderea probabilă;

-unghi camerular gradul I – unghi îngust sau închis.

2.evidenţierea diverselor aspecte patologice din unghiul camerular şi din vecinătate:

-precipitate inflamatorii;

-membrane fibrovasculare;

-pigment, material pseudoexfoliativ;

-corpi străini, sinechii periferice, recessus angular, tumori, chişti etc.

3.aprecierea oportunităţii utilizării diverselor medicamente în scop terapeutic sau diagnostic (miotice, midriatice), a eficacităţii iridotomiei sau a filtrantei antiglaucomatoase.

Scanned with OKEN Scanner

ECOGRAFIA CONVENȚIONALĂ

Ecografia convențională (A și B) are aplicații mai reduse în examinarea segmentului anterior.

Ecografia în sistemul A permite măsurarea lungimii axului antero-posterior al globului ocular, profunzimea camerei anterioare și eventual, grosimea cristalinului; o parte din aceste determinări sunt necesare calculului puterii implantului de cristalin artificial.

Ecografia în sistem B nu este proprie examenului segmentului anterior, dar devine necesară când există cataractă (care trebuie îndepărtată) și dorim să obținem informații despre starea segmentului posterior.

Aceasta permite oftalmologului să avizeze pacientul despre rezultatul funcțional după extracția cataractei sau să ia în discuție și alte opțiuni terapeutice când există diverse afecțiuni ale segmentului posterior (tumori, dezlipire de retină, etc).

ECOGRAFIA BIOMICROSCOPICĂ

Ecografia biomicroscopică este o metodă ecografică în mod B ce utilizează frecvențe înalte (50-100Mhz) și care permite examinarea detaliată a segmentului anterior. Metoda are rezoluție înaltă (oferă informații despre zone de 30-50μm), dar penetranța este limitată (5mm) doar la nivelul segmentului anterior.

Instrumentul este compus dintr-un ecograf, un prob de scanare fixat la un braț al aparatului și o cupă care se aplică pe ochiul pacientului. Se umple cupa cu un material vâscoelastic (metilceluloză), se introduce probul în această cupă, după care, prin mișcări fine ale probului, se încearcă obținerea de imagini cu claritate maximă.

Cele mai prețioase informații se referă la structurile segmentului anterior, cu o mențiune specială asupra relației dintre unghiul camerular, corpul ciliar, rădăcina irisului, aparatul zonular. Astfel, s-au obținut date suplimentare privind blocajul pupilar direct, blocajul ciliar, blocajul pupilar invers (când presiunea din camera anterioară este mai mare decât în camera posterioară, situație întâlnită în sindromul de dispersie pigmentară și în configurația de iris în platou).



a b

Fig.VII.13: Ecografia biomicroscopică în glaucomul pigmentar: înainte (a) și după tratamentul cu laser (b).

Scanned with OKEN Scanner

Ecografia biomicroscopică poate preciza dimensiunile, forma şi caracteristicile ecografice ale melanoamelor iriene; permite diferenţierea dintre tumorile solide şi cele chistice şi relevă extensia lor spre corpul ciliar.

Nu în ultimul rând, ecografia biomicroscopică oferă informaţii despre poziţia implantelor de cristalin artificial, despre relaţia dintre endoteliul cornean şi implantul plasat în camera anterioară şi dintre iris, cristalin şi implantele de cristalin artificial de cameră posterioară la ochiul fac. Astfel, implantarea unui pseudofac în camera anterioară este sigură când profunzimea camerei anterioare este mai mare de 2,3mm; plasarea unei "lentile de contact" între iris şi capsula anterioară a cristalinului necesită un spaţiu de cell puţin 40µm pentru a reduce sindromul de dispersie pigmentară şi opacifierea cristalinului.



Fig.VII.14: Ecografie biomicroscopică – iris în platou

În concluzie, ecografia biomicroscopică reprezintă o metodă obiectivă de evaluare a segmentului anterior, care aduce informaţii preţioase la nivel microscopic despre structurile normale şi patologice ale segmentului anterior. Metoda are valoare specială în cercetare, dar utilizarea clinică este încă restrânsă.

ALTE METODE DE INVESTIGARE A SEGMENTULUI ANTERIOR

Această grupă include investigaţii specifice diverselor structuri ale segmentului anterior, cu arie de utilizare mai restrânsă, dar cu specificitate şi precizie mai mare.

Astfel, pentru **examinarea corneei** se pot utiliza:

-*keratometria şi discul Placido* – oferă informaţii despre curbura corneei; keratometria este necesară pentru plasarea optimă a lentilelor de contact dure, pentru evidenţierea astigmatismului cornean central, pentru determinarea puterii corneene. Mai rar se utilizează în vederea obţinerii unei incizii şi (eventual) suturi corneene "neutre" în chirurgia cataractei (keratometria intraoperatorie). Metoda keratometrică are utilizare mai redusă, iar rezultatele se referă doar la porţiunea centrală a corneei, sunt aproximative şi au la bază concepţii clasice în dezacord cu achiziţiile ştiinţifice recente (ex.: corneea este considerată în cazul keratometriei ca o structură cu suprafaţă sferică, ori se cunoaşte că de cele mai multe ori ea este asferică);

-*analiza computerizată a topografiei corneene* – oferă clinicianului posibilitatea aprecierii distribuţiei puterii pe suprafaţa anterioară a corneei şi a decelării diverselor cauze ale anomaliilor topografice corneene. În esenţă, datele obţinute prin fotokeratoscopie sunt analizate prin programe computerizate care asigură o

Scanned with OKEN Scanner

reconstrucție tridimensională a suprafeței corneene. Metoda permite detecția keratoconusului în stadii incipiente, este absolut necesară în evaluarea pre și postoperatorie a chirurgiei refractive corneene și poate să explice discordanțe (aparente) existente între refracție și acuitatea vizuală;

-*microscopia confocală* – permite analiza tridimensională in vivo a epiteliului, stromei și endoteliului.

Alte metode speciale de investigare:

-*fluorofotometria* apreciază permeabilitatea pompei endoteliale, celularitatea umorii apoase, starea barierei hematoapoase;

-*angiografia irisului* oferă informații despre anatomia funcțională a vaselor iriene;

-cristalinul poate fi examinat prin *metode ecografice* care apreciază grosimea lui și prin *tehnici fotografice specifice* care obiectivează tulburările de transparență cristaliniene și permit o standardizare a acestora.

Scanned with OKEN Scanner

Scanned with OKEN Scanner

CAPITOLUL VIII

EXAMENUL SEGMENTULUI POSTERIOR

Pentru a realiza examenul clinic al segmentului posterior practicianul oftalmolog are la dispoziție următoarele mijloace: oftalmoscopia și biomicroscopia fundului de ochi.

În unele cazuri precizarea diagnosticului depinde de explorări paraclinice precum angiografia (fluoresceinică si cu verde indocianin), ecografia, teste electrofiziologice, computer tomografia, scanning-laser oftalmoscopia și optical-coherence tomografia. Aceste explorări permit oftalmologului interpretarea tabloului clinic și precizarea cu acuratețe a diagnosticului. Ele sunt, de asemenea, indispensabile aprecierii topografiei și extensiei leziunilor, reprezentând în același timp un foarte bun criteriu de evaluare a eficacității tratamentului.

OFTALMOSCOPIA

Instrumentar

Oftalmoscopul direct, monocular este alcătuit dintr-un cap si un mâner (Fig.VIII-1). Capul conține un montaj miniaturizat de oglinzi care proiectează lumina și un diafragm prin care se vizualizează imaginea. Îndărătul diafragmului sunt dispuse lentile (convergente și divergente), filtre colorate (aneritru și cobalt) și un sistem de condensare a luminii în fantă sau diverse mărimi de spoturi. Interpunerea lentilelor are drept scop clarificarea imaginii, analiza profunzimii detaliilor și determinarea obiectivă a viciului de refractie al pacientului. Lumina aneritră permite o mai bună vizualizare a unor modificări patologice la nivelul retinei, iar filtrul cobalt reprezintă un element indispensabil al probei cu fluoresceină. Proiectarea unui spot luminos centrat pe maculă precizează tipul fixației ochiului examinat.

Mânerul aparatului conține sursa de lumină: baterii sau acumulatori (în varianta portabilă) sau transformatorul care se continuă cu cordonul electric de alimentare.

Imaginea oferită de oftalmoscopul direct este o imagine dreaptă si virtuală (Fig.VIII.1).

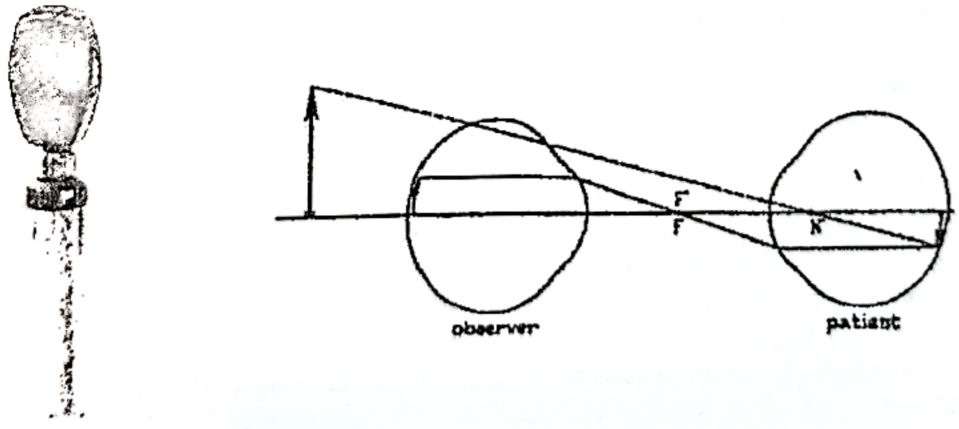

Fig. VIII.1: oftalmoscop direct; principiul oftalmoscopiei directe.

Un avantaj important al instrumentului îl constituie marirea considerabilă a imaginii (de 15 ori în cazul unui ochi emetrop) care permite o examinare detaliată a structurilor observate. Efectul de magnificare depinde însă de statusul refractiv al ochiului examinat: magnificarea se accentuează în cazul ochiului miop și se reduce în cazul hipermetropiei sau afakiei. Câmpul examinat este, de asemenea, dependent de statusul refractiv al

ochiului pacientului: la ochiul emetrop oftalmoscopia directă permite examinarea unei suprafeţe retiniene de aproximativ 10 grade sau mai puţin dacă ochiul examinat are o refracţie miopică. Cu oftalmoscopul direct se poate examina aproximativ 60-70% din suprafaţa retinei, de asemenea, în funcţie de statusul refractiv al ochiului examinat.

Limitele oftalmoscopiei directe sunt legate de imposibilitatea vizualizării periferiei retinei, de iluminarea insuficientă (0,5-5W) şi de absenţa efectului stereoscopic. Acestea sunt principalele motive pentru care metoda a pierdut din popularitate în rândul oftalmologilor practicieni. Datorită uşurinţei în folosire şi a costului redus ea se adresează în special medicului de familie.

Oftalmoscopul indirect, binocular, permite obţinerea unei imagini reale dar inverse. Termenul de "indirect" se datorează faptului că imaginea se obţine prin intermediul unei lentile condensatoare.

Aparatul este alcătuit dintr-o sursă de lumină şi un sistem optic binocular, ambele incluse într-un dispozitiv care se sprijină pe fruntea examinatorului (fig.VIII.2a). Progresele tehnice au în vedere crearea de aparate compacte, uşoare şi cu un sistem optic foarte performant pentru a permite examinarea retinei şi prin pupila nedilatată. Acesta este motivul pentru care, în ultimele variante tehnice, atât sursa de lumina cât şi sistemul optic sunt miniaturizate şi permit montarea lor pe rama ochelarului examinatorului (Fig.VIII.2b).

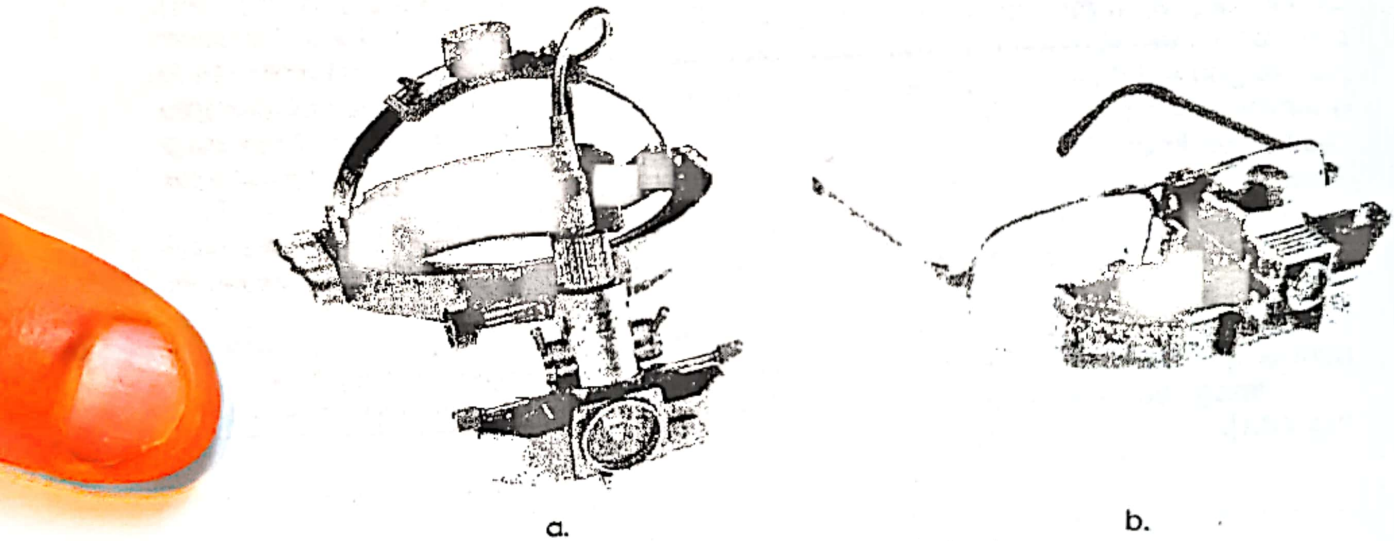

a. b.

Fig.VIII.2: oftalmoscop indirect:
a: standard; b: miniaturizat.

Spre deosebire de oftalmoscopia directă imaginea se formează în lentila condensatoare pe care examinatorul o plasează la câtiva centimetri de ochiul pacientului.

Avantajul major al oftalmoscopiei indirecte constă în obţinerea unei imagini stereoscopice şi posibilitatea vizualizării fundului de ochi în acele cazuri în care oftalmoscopia directă nu poate fi aplicată (pacienţi necooperanţi, copii, nistagmus). Comparativ cu oftalmoscopia directă iluminarea este crescută şi magnificarea imaginii suficientă (de 3,5 ori), ceea ce permite o imagine de ansamblu a unui câmp retinian de 37 grade diametru (valori obtinute în examinarea cu o lentilă condensatoare de +20 dioptrii). În oftalmoscopia indirectă magnificarea imaginii şi mărimea cîmpului examinat depind în special de puterea lentilei condensatoare folosite (+20, +30, +40 dioptrii). Statusul refractiv al ochiului examinat modifică într-o măsura mică aceşti parametri.

Un alt avantaj al acestei tehnici comparativ cu metoda directă îl reprezintă obţinerea unei imagini de ansamblu cu posibilitatea examinării (daca se asociază indentaţia sclerală) a întregii suprafeţe a retinei (inclusiv ora serrata şi pars plana a

Scanned with OKEN Scanner

corpului ciliar). Aceste avantaje conferă supremație metodei în examinarea, de exemplu, a unei dezlipiri de retină sau tumori intraoculare cînd este esențială analiza corectă a topografiei și profunzimii leziunii.

Datorită iluminării suficiente și a sistemului optic particular, oftalmoscopia indirectă permite examinarea fundului de ochi în cazul unor tulburări de transparență moderate ale corneei, cristalinului sau corpului vitros ce fac imposibilă examinarea cu oftalmoscopul direct. Mai mult decât atât, se poate atașa pe sistemul optic o oglindă suplimentară pentru al doilea observator sau un sistem optic de proiectare a razei laser (LIO - laser indirect ophthalmoscope).

Principalele dezavantaje ale oftalmoscopului indirect sunt prețul ridicat comparativ cu oftalmoscopul direct și dificultățile inițiale ale examinatorului în aprecierea topografiei și poziției detaliilor (imagine inversă).

Tehnica oftalmoscopiei

Indiferent de instrumentul folosit (oftalmoscopul direct sau indirect) este necesară o atentă pregatire a pacientului în vederea examinării. Dilatarea maximală a pupilei se obține prin instilarea de midriatice cu acțiune scurtă. Cea mai folosită combinație este tropicamid 0,5% (parasimpaticolitic) și neosinefrina 10% (simpaticomimetic). În cazul dilatării insuficiente se poate adăuga ciclopentolat 2% (parasimpaticolitic). Precauții deosebite impun pacienții cu glaucom cu unghi îngust și hipermetropii cu vârsta peste 65 de ani la care există riscul declanșării unui blocaj pupilar complet în momentul dilatării pupilei. În aceste condiții este recomandată folosirea inițială a unui singur midriatic cu acțiune scurtă și supravegherea atentă a presiunii intraoculare până în momentul în care pupila revine la diametrul normal. Midriaza obținută prin instilarea unui simpaticomimetic poate fi anulată la sfârșitul examinării prin administrarea de dapiprazol (agent alfa-blocant).

La copiii mici administrarea de midriatice va fi atent monitorizată: asocierea tropicamid - neosinefrină poate cauza tahicardie, pierderea cunoștinței, modificări respiratorii și comportamentale, iar administrarea de ciclopentolat poate fi urmată de tulburări comportamentale, reacții psihotice și colaps cardiorespirator.

La pacienții hipertensivi se evită administrarea de neosinefrină (2,5% sau 10%) întrucât ea poate declanșa aritmie cardiacă, criză hipertensivă, infarct miocardic sau accident vascular cerebral.

Înaintea examinării se evită instilarea de anestezice sau aplicarea de unguente care pot încețoșa corneea jenând vizualizarea fundului de ochi.

Odată obținută dilatarea pupilei se poate începe examinarea. Pacientului i se explică în prealabil că lumina aparatului este suficient de puternică dar nu este nocivă. Este totodată recomandabil ca oftalmoscopia să se desfășoare într-o încăpere întunecată.

În cazul oftalmoscopiei directe pacientul stă față în față cu examinatorul la mică distanță. El este invitat să privească pe lângă urechea examinatorului care privește prin oftalmoscop cu ochiul de partea opusă ochiului examinat (Fig.VIII.3). Dacă pacientul este emetrop fundul de ochi se observă clar cu zero dioptrii. În cazul ametropiei imaginea obținută este neclară și necesită interpunerea de lentile corectoare din setul inclus în capul oftalmoscopului. De regulă, examinarea debutează cu vitrosul anterior (este necesară plasarea unei lentile de +10 dioptrii) după care detaliile fundului de ochi se apreciază în ordinea : papila nervului optic, aria maculară, vasele retiniene mari și periferia retinei. Oftalmoscopia indirectă permite examinarea cu ușurință, la distanță, a retinei pacientului. El este invitat să se așeze confortabil pe un scaun, cu capul în ușoară extensie. Examinatorul ajustează parametrii oftalmoscopului în ceea ce privește distanța

Scanned with OKEN Scanner

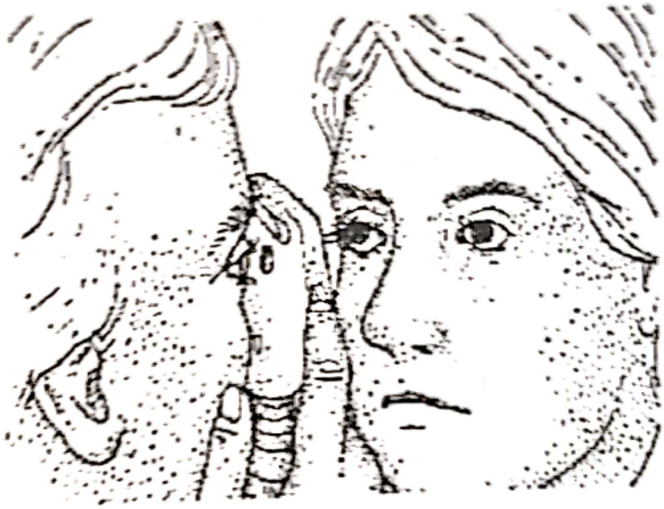

Fig.VIII.3: Tehnica oftalmoscopiei directe

interpupilară şi concordanţa dintre direcţia fascicolului luminos emis şi câmpul de examinare. Se plasează în faţa ochiului examinat lentila condensatoare, la o distanţă variabilă în funcţie de puterea lentilei. Imaginea clară se obţine prin apropierea sau îndepărtarea acesteia de ochiul examinat (Fig.VIII.4a). Întrucât câmpul de examinare în oftalmoscopia indirectă este mult mai mare, imaginea obţinută permite vizualizarea mai multor detalii în acelaşi timp. Pentru a examina periferia retinei se indică pacientului să privească în extremă lateralitate în toate direcţiile privirii. În dezlipirea de retina este utilă examinarea cu pacientul în decubit dorsal şi obligatorie studierea cu atenţie a orei serrata şi pars planei. În aceste condiţii se foloseşte auxiliar un indentor scleral sub anestezie topică (Fig.VIII.4b). Oftalmoscopia indirectă, prin imaginea panoramică oferită, prezintă avantajul examinării rapide a întregii suprafeţe retiniene.



a. b.

Fig.VIII.4. a: Tehnica oftalmoscopiei indirecte; b: oftalmoscopie indirectă cu identaţie scleralâ:

BIOMICROSCOPIA FUNDULUI DE OCHI

Instrumentar

Lampa cu fantă (biomicroscopul) reprezintă aparatul indispensabil examinării complete a segmentului anterior şi posterior al globului ocular şi a fost descris din punct de vedere tehnic în capitolul precedent.

Lentila Hruby este o lentilă divergentă, plan concavă, de – 60 D, ataşată la lampa cu fantă şi care permite, prin neutralizarea dioptrului ocular, examenul rapid al polului posterior. Lentila se plasează în faţa pupilei dilatate.

Scanned with OKEN Scanner

Dezavantajul metodei constă în aria mica de examinare (aria retiniană centrală) şi o imagine foarte micşorată (datorită valorii negative importante).

Cu lentila cu 3 oglinzi (Goldmann) se realizează examenul de mare acurateţe al retinei centrale si periferice. Este o lentilă de contact care se aplică pe corneea anesteziată, prin intermediul unui film de metilceluloză.

Prin lentila centrală se observă aria retiniană centrală pe 30 de grade incluzând papila nervului optic şi aria maculară. Oglinzile din periferia lentilei, înclinate diferit, permit observarea diverselor elemente ale retinei până la nivelul orei serrata. Prin oglinda înclinată la 73 de grade se evaluează periferia medie (de la 30 de grade la nivelul ecuatorului), iar prin lentilele înclinate la 67 si 59 de grade se vizualizează extrema periferie până la nivelul orei serrata. Lentila inclinată la 59 de grade permite, de asemenea, examenul unghiului camerular (Fig.VIII.5).

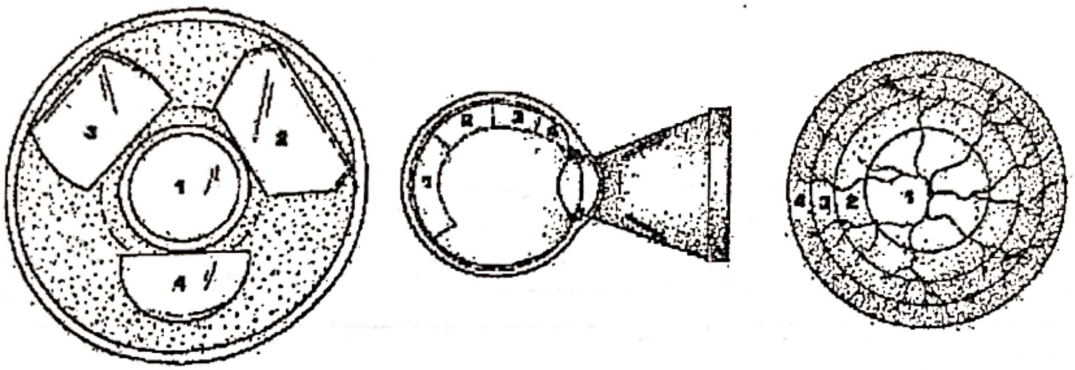

Fig.VIII.5: Lentila Goldmann şi zonele retiniene corespunzătoare fiecărei lentile.

Pentru a vizualiza mai bine extrema periferie a retinei, la lentila Goldmann se pot adapta diverse accesorii pentru a realiza o indentaţie fixă sau dinamică.

Avantajul major al utilizării acestei lentile constă în vizualizarea întregii suprafeţe a retinei folosind puteri măritoare, intensităţi şi mărimi ale fantei luminoase diferite, adaptate structurilor şi patologiei observate. Un alt avantaj al lentilei îl reprezintă faptul că fiind aplicată pe cornee împiedică în bună măsură mişcările globului ocular în timpul examinării.

Datorită acestor avantaje lentila Goldmann reprezintă principalul mediu prin care se realizează fotocoagularea laser la nivelul retinei. Chiar dacă pentru fotocoagularea retinei anterior de arcadele vasculare majore se pot obţine rezultate comparabile folosind energia laser transmisă noncontact prin oftalmoscopul indirect, pentru fotocoagularea în aria maculară prezenţa lentilei de contact reprezintă o condiţie esenţială.

Dezavantajele utilizării lentilei Goldmann sunt cele comune tehnicilor de contact: traumatism epitelial cornean si infecţii (în special virale, in perioada epidemică).

Contraindicaţiile plasării lentilei de contact Goldmann sunt reprezentate de: infecţii şi eroziuni corneene, hipotonie excesivă (accentuarea cutelor descemetice împiedică vizualizarea), blefarospasm accentuat, pacienţi necooperanţi. În toate aceste situaţii oftalmoscopia indirectă rămâne indicaţia de electie.

Lentilele convergente dublu asferice de +60, +70 sau de +90 D sunt necesare pentru a realiza oftalmoscopia indirectă la lampa cu fantă. Imaginea obtinută este inversă, iar magnificarea depinde de puterea lentilei. Indiferent de puterea lentilei folosite câmpul de examinare este de aproximativ 60 de grade.

Biomicroscopia cu lentile convergente combină avantajele oftalmoscopiei indirecte (imagine stereoscopică, câmp larg de examinare) cu cele ale utilizării lămpii cu fanta (posibilitatea modificării puterii măritoare, a intensităţii şi mărimii fantei luminoase).

Avantajele majore ale metodei sunt uşurinţa si rapiditatea examinării în special a retinei centrale.

Scanned with OKEN Scanner

Limitele acestei tehnici constau în imposibilitatea vizualizării complete a extremei periferii.

Tehnica biomicroscopiei fundului de ochi

Asemănător oftalmoscopiei se impune o dilatare maximală a pupilei pacientului în vederea examinării. În cazul utilizării lentilei Hruby sau a lentilelor convergente dublu asferice nu este necesară anestezia corneei.

Pacientul este aşezat confortabil la lampa cu fantă, cu fruntea lipită de suport. El este invitat să fixeze cu ochiul congener un reper luminos care poate fi deplasat după dorinţă pentru a avea un control mai bun asupra direcţiei privirii.

Se plasează în faţa ochiului examinat una din cele 3 tipuri de lentile convergente dublu asferice.

Pentru a obţine o imagine clară a fundului de ochi pacientul trebuie să ţină ochii larg deschişi, iar lentila condensatoare se plasează la o distanţă variabilă de vertexul corneei în funcţie de puterea sa de convergenţă (Fig.VIII.6).

Examinarea debutează cu retina centrală, discul optic si vasele retiniene majore folosind o putere măritoare mică. Explorarea suprafeţei retinei se face prin deplasarea lămpii cu fantă orizontal şi vertical şi nu prin modificarea poziţiei lentilei (aşa cum se întâmplă în oftalmoscopia indirectă). În orice moment este posibilă creşterea puterii măritoare şi a intensităţii fascicolului de lumină. Pentru a putea observa periferia retinei pacientul este rugat să privească în extremă lateralitate în toate direcţiile privirii.

În cazul utilizării lentilei cu 3 oglinzi Goldmann este necesară folosirea unui anestezic topic cu câteva minute înaintea examinării. Suprafaţa de contact a lentilei se umple cu metilceluloză după care ea este aplicată pe corneea pacientului. Prin lentila centrală se observă imaginea reală a discului optic şi a ariei maculare. Atunci când se folosesc oglinzile laterale se va avea în atenţie faptul că imaginea observată este inversă şi localizată pe meridianul opus. În dezlipirea de retină este utilă asocierea indentaţiei dinamice cu ajutorul sistemului Eisner care ataşat lentilei cu 3 oglinzi permite vizualizarea extremei periferii.



Fig.VIII.6: Tehnica biomicroscopiei fundului de ochi.

Structurile observate şi documentarea datelor

Papila nervului optic reprezintă extremitatea distală a nervului optic şi se prezintă sub forma unui disc de culoare alb-gălbuie, cu aspect uşor ovalar în sens vertical. Discul optic are un contur net şi un diametru de aproximativ 1,5-1,7mm. În centrul său se observă excavaţia fiziologică şi emergenţa vaselor centrale ale retinei.

Aria macular̆ă are un diametru de aproximativ 5,5mm., o coloraţie gălbuie caracteristică (datorită pigmentului xantofil) şi este practic delimitată de arcadele vasculare temporale superioare şi inferioare. În interiorul zonei maculare se remarcă foveea, sub forma unei regiuni deprimate de 1,5 mm diametru în jurul căreia se crează un reflex luminos. Centrul foveei (foveola) este, de asemenea, uşor de observat datorită reflexului caracteristic.

Scanned with OKEN Scanner

Vasele de pe suprafața retinei sunt ramuri ale arterei centrale a retinei. Circulația retiniană este de tip terminal, cu arborizații dichotomice ale vaselor mari dupa emergență: nazal superior și inferior și temporal superior si inferior. Venele urmăresc traiectul arterelor, au un calibru mai mare (raportul normal dintre calibrul arterial și cel venos este 2/3) și sunt ușor de recunoscut datorită aspectului mai întunecat. Imediat după emergența vaselor centrale din papilă se pot observa multiple încrucișări arterio-venoase. În mod normal vasele coroidiene nu se vizualizează. La pacienții cu hipopigmentarea retinei ele devin vizibile sub forma unei rețele vasculare dense, situată profund și cu un calibru mai mare decât al vaselor retiniene.

Ora serrata reprezintă limita anterioară a retinei senzoriale. Ea poate fi observată sub forma unei linii festonate, mai accentuată în sectorul nazal.

La nivelul discului optic, pe suprafața retinei și la nivelul vaselor pot apare elemente cu semnificație patologică. De regulă, mărimea acestora se exprimă în "diametri papilari" (1DP=1,6mm). Documentarea se poate realiza cu ajutorul fotografiilor, stereofotografiilor, sau prin preluare pe computer cu ajutorul unei camere video de înaltă rezoluție. Fotografiile stereoscopice sunt deosebit de utile în aprecierea discului optic și a modificărilor din aria maculară.

În cazul unei dezlipiri de retină se realizează preoperator o hartă a fundului de ochi. Pe această diagramă, în care cele 3 cercuri concentrice reprezintă ecuatorul, ora serrata și limita anterioară a pars planei se notează cu simboluri și culori standardizate toate leziunile observate.

INVESTIGAȚII PARACLINICE

Angiografia retiniană

Angiografia fluoresceinică este o tehnică esențială în diagnosticul multor afecțiuni retiniene. Ea reprezintă o explorare paraclinică esențială în practica curentă întrucât precizează diagnosticul, documentează leziunile, orientează tratamentul, ameliorează prognosticul și permite evaluarea raspunsului la tratament. Mai mult decât atât această tehnică a elucidat corelații dintre anomaliile structurale și cele functionale, a permis evaluarea aspectelor dinamice ale circulației retiniene si chiar evaluarea eficacității unor medicamente.

Substanța de contrast folosită este fluoresceina sodică 10% sau 20% care, imediat după injectarea intravenoasă, se leagă în proporție mare (80%) de albumina serică. La nivelul ochiului fluoresceina trece liber în spațiul extracelular de la nivelul coroidei (prin endoteliul coriocapilarelor) însă, datorită greutății moleculare, nu poate pătrunde în retină (bariera hematooculară este compusă din joncțiuni strânse la nivelul endoteliului capilarelor retiniene). Pentru a fi vizualizată, fluoresceina este excitată de un filtru albastru cu lungime de undă cuprinsă între 485-500nm, iar pentru a putea fi inregistrată imaginea pe film fotografic este necesar un filtru barieră galben-verde de 525-530nm.

Înaintea injectării substanței de contrast este utilă fotografierea alb-negru a fundului de ochi iar dacă se suspectează o autofluorescență (drusen papilar) se fac fotografii cu filtrul barieră în poziție.

Se injectează rapid, într-o venă de la plica cotului, 3-5 ml fluoresceină sodică 20%. În aproximativ 5 secunde fluoresceina ajunge la nivelul circulației oculare prin intermediul arterei oftalmice și se începe fotografierea. Clișeele se succed rapid, la interval de câteva secunde, până când colorantul impregnează tot arborele vascular. Se așteaptă ulterior 2-3 minute pentru a realiza clișeele tardive.

Angiografia fluoresceinică este constituită din mai multe secvențe (Fig VIII.7). Faza prearterială este reprezentată de umplerea doar a circulației coroidiene prin intermediul arterelor ciliare scurte posterioare. Faza arterială, la o secundă interval, este consecința pătrunderii colorantului în circulația sistemului arterei centrale a retinei, cu umplerea gradată a arteriolelor. Faza capilară (arterio-venoasă) este reprezentată de impregnarea

Scanned with OKEN Scanner

atât a arteriolelor cât şi a capilarelor. Faza venoasă poate fi clasificată în precoce, medie şi tardivă, în funcţie de gradul de umplere a venelor şi intensitatea fluorescenţei în întregul arbore vascular.

Prima recirculare a fluoresceinei în vasele retiniene are loc la 3-5 minute de la injectare. În fazele tardive vizibilitatea scade progresiv până la completa dispariţie.

În mod normal se impregnează cu colorant numai arborele vascular. Aria foveală rămâne întunecată datorită caracterului avascular, a pigmentului xantofil şi melaninei care blochează fluorescenţa coroidiană.

Modificările patologice detectate de angiografia fluoresceinică sunt relevate prin hiper- sau hipofluorescenţă. Hiperfluorescenţa este cel mai frecvent urmarea ruperii barierei hematoretiniene cu extravazarea lichidului în retina senzorială. Ea poate fi, de asemenea, consecinţa acumulării colorantului în spaţiul subretinian sau într-o membrană neovasculară coroidiană. "Efectul de fereastră" defineşte hiperfluorescenţa prin atrofia epiteliului pigmentar retinian care nu mai blochează fluorescenţa coroidiană (Fig.VIII.8). Hipofluorescenţa este cel mai frecvent consecinţa blocării circulaţiei retiniene sau coroidiene dar poate fi generată şi de o blocare a transmiterii fluorescenţei (pigment, sânge sau exsudat) (Fig. VIII.9).

Fluoresceina generează rareori efecte adverse severe. În mod normal ea impregnează pielea si mucoasele pentru câteva ore si este excretată de ficat şi rinichi în 24-48 de ore. Cel mai frecvent poate apare o senzaţie tranzitorie de vomă (10%). Reacţia alergică urticariană si bronhospasmul necesită administrarea intravenoasă de hidrocortizon, iar în cazul unui şoc vagal se impune intervenţia rapidă a specialistului de terapie intensivă.

Fig.VIII.7: Secvenţă angiografică normală: faza arterială, capilară şi venoasă.



Fig.VIII.8: Hiperflurescenţă în corioretinopatia seroasă centrală.

Fig.VIII.9: Hipofluorescenţă în hemoragia preretiniană.

Angiografia cu verde indocianin

Verdele indocianin are la bază tricarbocianul şi este o substanţă de contrast cu masa moleculară mare. Din acest motiv verdele indocian are un avantaj major

Scanned with OKEN Scanner

comparativ cu fluoresceina: substanța de contrast rămâne mult timp în coriocapilare și permite o examinare superioară, în dinamică, a circulației coroidiene și a modificărilor patologice de la acest nivel. Mai mult decât atât, verdele indocian este netoxic și are o rată extrem de redusă a efectelor secundare (1/42.000). Transmisia foarte bună prin melanină, pigmentul xantofil, sânge sau exsudate conferă acestei substanțe performanțe pe care fluoresceina nu le poate atinge.

Angiografia cu verde indocianin și-a dovedit superioritatea în elucidarea patogeniei multor afecțiuni care implică coriocapilara. Deoarece substanța de contrast are un cost ridicat, angiografia cu verde indocianin este considerată un complement al celei cu fluoresceină. Ea este indicată în acele cazuri în care angiografia fluoresceinică nu oferă suficiente detalii. Cea mai frecventă indicație este studiul neovaselor coroidiene slab definite (prin angiografia fluoresceinică) din cadrul degenerescenței maculare legată de vârstă.

Progresele tehnice ale ultimilor ani permit efectuarea simultană a angiografiei atât cu fluoresceină cât și cu verde indocianin folosind sisteme video digitale.

Ultrasonografia

Pentru a putea vizualiza detaliile segmentului posterior ultrasonografele oculare folosesc sonde de înalta rezoluție (minim 7MHz) care permit scanarea structurilor oculare prin intermediul pleoapei.

În cazul unui ochi normal, în modul B, se observă cavitatea vitreană sub forma unui spațiu acustic gol și tunicile oculare intens ecogene continuându-se cu grăsimea orbitară. În anumite secțiuni poate fi evidențiat și nervul optic sub forma unei benzi întunecate. Mușchii extraoculari au, de asemenea, un aspect întunecat. Ultrasonografia este indicată în acele cazuri în care opacifierea mediilor intraoculare împiedică vizualizarea fundului de ochi. Ea este totodată folosită pentru măsurarea cu acuratețe a dimensiunilor unei tumori.

În dezlipirea de retină regmatogenă modul B evidențiază retina decolată, care este ecogenă, mobilă și adesea dificil de diferențiat de o decolare posterioară de vitros. Câteodată poate fi obiectivată ruptura, iar atunci când dezlipirea este totală se observă traiectul acesteia de la discul optic până la ora serrata (Fig.VIII.10). În modul A retina decolată generează un ecou înalt, separat de ecoul peretelui posterior printr-un spațiu sonotransparent. În dezlipirea de retină prin tracțiune retina decolată are un aspect angular, este înalt ecogenă și îndreptată înspre centrul cavității vitreene.

Ultrasonografia este extrem de utilă pentru a preciza topografia și dimensiunile unei tumori intraoculare. De regulă, în modul B, melanomul malign coroidian are un contur bine delimitat, un aspect heterogen și este în contact cu uveea (Fig.VIII.11). Hemangioamele coroidiene sunt mai înalt reflective decât melanoamele și au o ecogenitate omogenă. Decolarea de coroidă are un aspect caracteristic convex și intens ecogen.

Fig.VIII.10: Echografie mod B în dezlipirea de retină totală.



Fig.VIII.11: Echografie mod B în melanomul malign coroidian.

Scanned with OKEN Scanner

Pe lângă cele menţionate, ultrasonografia prezintă un interes deosebit în traumatisme, în special în cele penetrante cu retenţie de corp străin intraocular atunci când examenul clinic este ineficient în precizarea leziunilor, aspectului şi topografiei corpului străin. Evidenţierea unor degenerescenţe vitreene, a decolării seroase de retină sau a unor modificări de la nivelul nervului optic reprezintă alte avantaje ale ecografiei segmentului posterior.

Teste electrofiziologice

Electroretinograma (ERG) măsoară răspunsul retinei la stimulul luminos. Pentru a realiza o electroretinogramă este necesară plasarea a doi electrozi: unul pe cornee (lentilă de contact) şi unul periocular. Protocolul standard al înregistrării ERG presupune o perioadă iniţială de adaptare la întuneric (aproximativ 10 minute) pentru a înregistra componenta scotopică (răspunsul bastonaşelor), urmată de un flash luminos pentru a obţine un efect maximal. Componenta fotopica este analizată separat, în condiţii de adaptare la lumină. ERG de rutină este bifazică, fiind compusă dintr-o undă negativă "a" (generată de fotoreceptori) urmată de o undă pozitivă "b" (generată de celulele Muller şi celulele bipolare) (Fig.VIII.12).

Electroretinograma reprezintă un răspuns "în masă" al retinei şi de aceea, în condiţii standard de înregistrare, este nemodificată de afecţiunile localizate ale maculei. Pentru a corecta acest inconvenient a fost imaginată "ERG focală" prin stimularea selectivă a unei anumite arii retiniene. Alte variante tehnice includ "flicker-ERG" (stimularea exclusivă a conurilor printr-un stimul luminos intens repetitiv) şi "multi-input ERG" (permite înregistrarea obiectivă a câmpului vizual). În "pattern-ERG" prezentarea unui stimul luminos în formă de tablă de şah generează un răspuns bifazic care pare să aibă origine la nivelul celulelor bipolare şi ganglionare. Această ultimă metodă are aplicaţie directă în evaluarea leziunilor precoce din glaucom.

Principalele indicaţii ale ERG sunt afecţiunile distrofice şi degenerative de la nivelul retinei ca şi elucidarea unor cauze de cecitate. Cel mai elocvent exemplu este retinopatia pigmentară, în care afectarea severă a fotoreceptorilor se însoţeşte de imposibilitatea înregistrării undelor normale (electroretinogramă "neînregistrabilă") (Fig.VIII.13). Amplitudinea electroretinogramei este redusă în unele afecţiuni retiniene (ischemice, toxice, dezlipire de retină) sau ca urmare a unor afecţiuni sistemice (avitaminoza A, anemie, hipotiroidism).

Aspectul electroretinogramei nu este influenţat de tulburările de transparenţă ale mediilor şi are, în preoperator, un rol prognostic.



Fig.VIII.12: Electroretinogramă normală



Fig.VIII.13:Electroretinogramă "neînregistrabilă (retinopatie pigmentară)

Electrooculograma (EOG) oferă informaţii complementare celor furnizate de ERG. Ea reflectă disfuncţii în activitatea epiteliului pigmentar retinian dar nu oferă informaţii asupra stării fotoreceptorilor retinieni. Principiul metodei constă în măsurarea modificărilor care apar la nivelul potenţialului corneoretinian (suprafaţa corneană electronegativă si cea retiniană electropozitivă). Înregistrarea sa implică plasarea unor electrozi pe pielea adiacentă cantusurilor intern şi extern după care pacientul este invitat să deplaseze ochii în lateralitate, cu o amplitudine constantă. Diferenţa de potenţial generată de

Scanned with OKEN Scanner

apropierea corneei de fiecare electrod este amplificată şi înregistrată (Fig.VIII.14). Măsurătorile se efectuează în condiţii de adaptare atât la întuneric cât şi la lumină. Diferenţa dintre potenţialele maxime obţinute în cele 2 condiţii este multiplicată cu 100 şi se exprimă sub forma raportului Arden (normal ≥ 185%).

Fig.VIII.14: Electrooculogramă normală

Cele mai frecvente indicaţii ale electrooculogramei sunt reprezentate de degenerescenţele retiniene în care se remarcă o scădere a raportului EOG proporţional cu scăderea valorii electroretinogramei. Excepţiile sunt reprezentate de degenerescenţa viteliformă şi retinopatia toxică indusă de antimalarice în care afectarea EOG apare mai precoce şi este mai importantă decât afectarea ERG. EOG supranormale se observă, de regulă, în afecţiuni congenitale ale globului ocular care se însoţesc de o expunere excesivă la lumină a retinei (aniridie, albinism).

Potenţialele evocate vizuale (PEV) explorează starea căilor optice şi a centrilor nervoşi superiori.

Scanning Laser Oftalmoscopia (SLO)

SLO reprezintă o metodă de investigaţie care combină avantajele unei imagistici de înaltă rezoluţie în diverse straturi ale retinei cu posibilitatea stocării şi analizării computerizate a datelor obţinute. Cu acest echipament se pot efectua şi explorări paraclinice (angiografie), teste psihofizice (microperimetrie, vizumetrie, aprecierea fixaţiei) şi teste electrofiziologice (ERG, PEV)

Principiul metodei constă în gradul diferit de absorbţie a luminii în diversele straturi ale retinei în funcţie de lungimea de undă a razei folosite. Razele luminoase, emise de un laser diodă sau heliu-neon, scanează retina atât în suprafaţă cât şi în profunzime, sunt absorbite diferit şi în final sunt captate de un detector care construieşte o imagine de înaltă rezoluţie. Întrucât raza laser emisă are o lungime de undă la limita vizibilului examinarea nu oboseşte pacientul şi permite captarea de imagini printr-o pupilă nedilatată.

SLO poate prelua imagini folosind diverse modalităţi: nonconfocal, confocal sau indirect. Modul confocal prezintă un interes deosebit întrucât este indispensabil realizării topografiei retiniene.

Aplicaţia clinică cea mai frecventă a SLO constă în analiza cantitativă şi calitativă a capului nervului optic şi a stratului fibrelor nervoase.

Metoda oferă avantaje importante şi în studiul angiografic. Datorită rezoluţiei înalte sunt necesare doze reduse de substanţă de contrast comparativ cu metoda clasică. Mai mult decât atât se poate realiza simultan angiografia digitală cu fluoresceină şi cea cu verde indocianin, secvenţele angiografice fiind înregistrate video. Nivelul luminos necesar pentru vizualizare este mult redus, metoda fiind mai bine suportată de către pacienţi.

Hărţile retiniene obţinute cu ajutorul SLO prezintă avantaje comparativ cu metodele perimetriei standard. Mărimea, localizarea şi profunzimea unui scotom sunt detectate cu mai mare acurateţe. Metoda este atât de sensibilă încât s-a reuşit, la unii pacienţi, evidenţierea unei funcţii vizuale chiar în arii care morfologic păreau nefuncţionale.

Scanned with OKEN Scanner

Variantele tehnice cele mai recente ale SLO permit măsurarea instantanee a fluxului sangvin la diferite nivele (Scanning Laser Doppler Velocimetria) sau preluarea directă de imagini stereoscopice (Stereo SLO).

Optical-coherence tomografia (OCT)

Este o metodă modernă de investigație, noncontact și neinvazivă. Ea permite efectuarea unor secțiuni în structura retinei cu o rezoluție foarte înaltă, de aproximativ 10μm.

Principiul metodei este asemănător ultrasonografiei în modul B cu deosebirea că OCT utilizează reflexia dată de unda de lumină. Un interferometru separă raza luminoasă emisă într-un fascicul care se reflectă de diversele structuri retiniene și un fascicul de referință. Cele doua fascicule se contopesc în final la nivelul detectorului pentru a permite aprecierea rezoluției longitudinale. Tomografiile obținute sunt consecința unei scanări rapide a suprafeței analizate (aproximativ 100 de scanări în 2,5 secunde). Imaginea tomografiei este prezentată pe ecran într-o scară de culori: tonalitățile închise (albastru, negru) reprezintă zonele de minimă reflectivitate iar cele deschise (roșu, alb) reprezintă regiunile cu înalta reflectivitate optica (Fig.VIII.15).

Avantajele tehnicii constau în simplitatea și rapiditatea examinării, absența contactului cu ochiul examinat și un disconfort minim al pacientului (sursa de lumină emite în infraroșu). Metoda este limitată de tulburările de transparență ale mediilor, în special de edemul cornean si opacitățile vitreene.

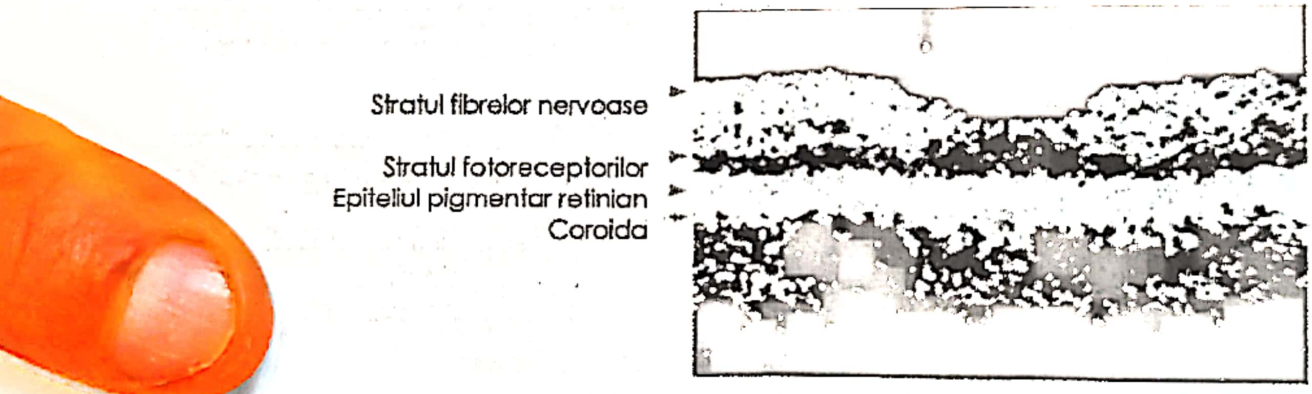

Fig.VIII.15: Aspect OCT normal în aria macular.

Aplicațiile directe cele mai frecvente ale OCT în patologia retinei sunt reprezentate de găurile maculare, edemul macular, membranele epiretiniene, corioretinopatia seroasă centrală și studiul membranelor neovasculare subretiniene din degenerescența maculară legată de vârstă (Fig VIII.16).

Fig.VIII.16: Aspecte OCT în gaura macular (stânga) și corioretinopatia seroasă centrală (dreapta).

Până la ora actuală OCT reprezintă cel mai sensibil mijloc de investigare a arhitecturii retiniene in vivo. Informațiile obținute sunt complementare celor oferite de stereofotografiile fundului de ochi și angiografie.

Scanned with OKEN Scanner

CAPITOLUL IX

EXPLORAREA PARACLINICĂ A NERVULUI OPTIC

Paleta maladiilor nervului optic este foarte variată prin etiologie şi patogenie, iar expresia clinico-paraclinică depinde de localizare pe traiectul căilor optice. Metodele paraclinice cele mai utilizate sunt:

- electroretinograma;
- potenţialele vizuale evocate;
- angiofluorografia;
- ecografia;
- oftalmodinamometria;
- investigaţiile radiologice.

ELECTRORETINOGRAMA (ERG)

Electroretinograma reprezintă înregistrarea grafică a potenţialului de acţiune retinian, provocat printr-o stimulare luminoasă. Potenţialul electric de acţiune reprezintă activitatea cuplului receptor celulă senzorială-celulă bipolară. (Pentru detalii suplimentare vezi capitolul "Examenul segmentului posterior".)

Interpretare:

În perioada de debut a unor afecţiuni ale nervului optic(nevritele retrobulbare, atrofia optică, edem papilar) apar înregistrări ERG supranormale cu timpul retino-cortical modificat.

În atrofiile optice (în special cele ereditare) şi în unele nevrite retrobulbare (din scleroza multiplă) componenta fotopică a ERG are amplitudine redusă.

Neuropatia prin alcool metilic determină un traseu subnormal prin reducerea amplitudinii undei b din stadiul de preatrofie.

ERG cu traseu plat apare în glaucomul absolut.

POTENŢIALE EVOCATE VIZUALE (PEV)

Stimulul luminos induce în retină modificări fotochimice şi electrice care modulează formarea influxului nervos care se propagă de-a lungul căii optice. La nivelul fiecărui releu sinaptic, influxul nervos se modifică prin noi modulări specifice. În final, excitaţia nervoasă ajunge la centrii corticali unde suferă ultimele modificări înainte de reprezentarea lor senzorio-psihică.

PEV exprimă din punct de vedere electric activitatea neuronală centrală indusă de influxul nervos final al unei excitaţii retiniene luminoase. Se admite că debutul undei b al ERG traduce începutul descărcărilor retiniene în nervul optic.

Se prezintă pacientului o serie de stimuli luminoşi calibraţi, sincronizaţi perfect cu înregistrarea electroencefalogramei (EEG). Aparatul filtrează semnalul pentru eliminarea "zgomotului de fond" şi îl amplifică; se obţine astfel înregistrarea potenţialelor vizuale evocate.

PEV este legat în cea mai mare măsură de activitatea zonei maculare, care are cea mai largă reprezentare corticală, în cele mai superficiale zone ale scoarţei calcarine, situate astfel mai aproape de electrozii de înregistrare.

Aspectul PEV este de curbă polifazică (fig.IX.1.), la care se notează latenţa în milisecunde pe abscisă şi amplitudinea în milivolţi pe ordonată, structurată astfel:

Scanned with OKEN Scanner

- componentă precoce formată din patru deflexiuni mici notate unda I, II, III, IV ce au vârfurile situate la valori sub 50 milivolți și latența la valori de respectiv 35, 45, 70, 115 milisecunde; undele I și II de obicei nu se înregistrează;
- componentă tardivă constituită dintr-o undă pozitivă, unda V, cu aspect mono sau bifazic cu latența de 150 milisecunde și amplitudinea de 50 milivolți;
- o serie de unde pozitive cu amplitudine foarte mică.

Tehnică

Pacientul este așezat comod într-o încăpere cu nivel de luminozitate mezopică, protejat de stimuli externi senzitivi, senzoriali sau psihici.

Se montează electrozii clasici de înregistrare a EEG la nivelul scalpului. În mod obișnuit se folosesc numai electrozii occipitali. Metodele moderne utilizează toți electrozii realizând o așa numită cartografie cerebrală, care prin comparație cu standardele normale pot da informații suplimentare de o mare finețe.

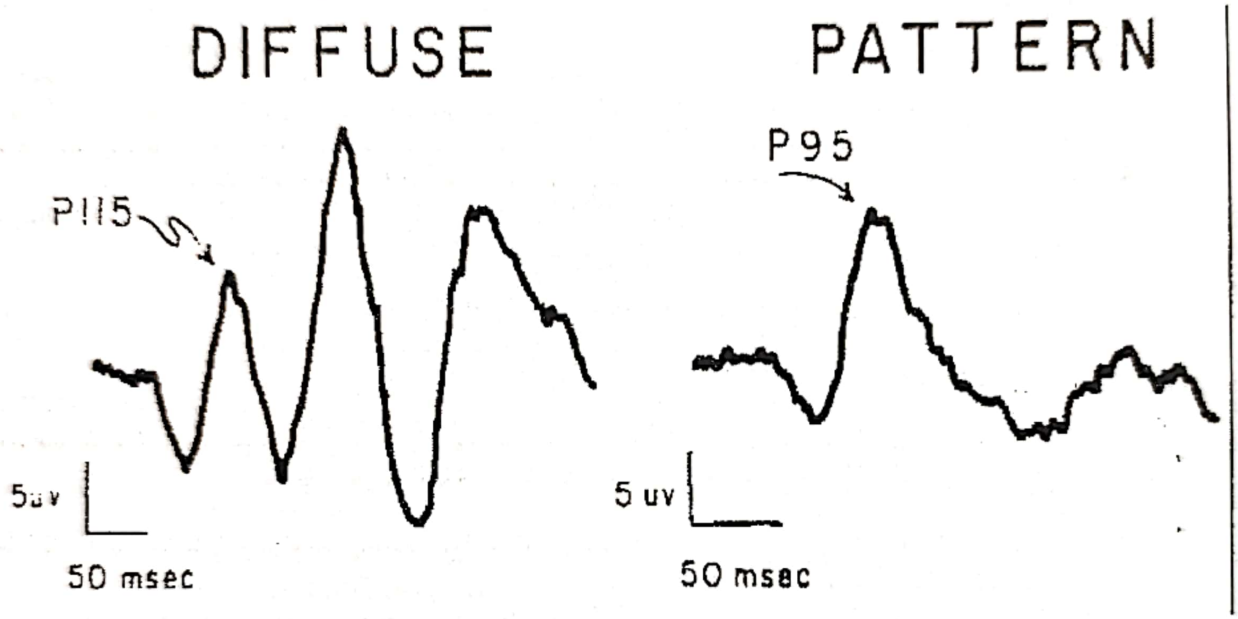

Fig.IX.1. Înregistrare PEV la subiectul normal

Stimulii luminoși sunt similari cu cei folosiți în înregistrarea ERG: sub formă de *flash* (ce testează transmisia luminii de la întreaga retină) sau *pattern* (ce testează în principal zona macularã). Complexitatea formelor de stimuli structurați este însă mult mai mare decât în cazul *pattern ERG*.

Interpretare:

Utilizarea stimulilor tip *pattern* permite determinarea atât a acuității vizuale din punct de vedere obiectiv, cât și sensibilitatea la contrast. Metoda ajută la studiul excitației celulei ganglionare și interacțiunea la nivelul sinapselor retiniene precum și a sinapselor de la nivelul corpilor geniculați externi.

În afecțiunile unilaterale ale căilor optice se obține o asimetrie a înregistrărilor concordantă cu reducerea funcțiilor vizuale (acuitate vizuală, simț cromatic, câmp vizual, sensibilitate la contrast). În hemianopsia homonimă PEV are amplitudine scăzută de partea opusă hemianopsiei.

În afecțiunile bilaterale ale căilor optice interpretarea este mai dificilă, necesitând comparareа cu traseele standard. Latența, pentru cei mai mulți autori, reprezintă un criteriu mai sigur de diagnostic decât amplitudinea undelor.

Metoda oferă cele mai relevante informații în neuropatiile optice din bolile demielinizante și în special în scleroza multiplă, unde latența undei principale este foarte mare.

Limitele acestei metode sunt legate de lipsa de specificitate și sensibilitate.

Scanned with OKEN Scanner

ANGIOFLUOROGRAFIA

Angiofluorografia are o deosebită importanţă mai ales pentru obiectivarea vascularizaţiei capului nervului optic. Pentru înţelegerea angiofluorografiei normale şi patologice este necesară o bună cunoaştere a substratului anatomic al vascularizaţiei locale.

Rezultate:

În nevrita optică juxtabulbară vascularizaţia nervului optic este afectată discret, fără tulburări accentuate de stază venoasă. Aspectul angiofluorografic este localizat şi evidenţiază discretă dilatare a reţelei capilare prepapilare şi tulburări de permeabilitate capilară.

În staza papilară se notează o întârziere a fluxului sanguin, dilatări şi microanevrisme capilare, tulburări de permeabilitate vasculară datorită blocării fluxului axoplasmic şi a blocării secundare a circulaţiei venoase.

În neuropatiile optice ischemice anterioare sau în atrofiile optice se constată deficite parţiale sau totale ale perfuziei capului nervului optic cu aspect caracteristic.

Drusenul papilar, mai ales formele profunde, ridică uneori probleme dificile de diagnostic diferenţial ce pot fi rezolvate prin particularităţile aspectului angiofluorografic.

Tumorile capului nervului optic sunt detectate prin neovascularizaţia ce le însoţeşte, iar pentru cele care prezintă hiperpigmentare, prin fenomenele de mascaj.

ECOGRAFIA

Nervul optic reprezintă un reper anatomic uşor detectabil pentru ecografie. Aceasta se datoreşte structurii sale tubulare şi omogene, cu fascicule nervoase paralele, înconjurate de un sistem de teci cu reflectivitate crescută.

Cu ajutorul ecografului se pot determina:

- grosimea nervului optic şi a tecilor sale în cele două treimi anterioare a porţiunii intraorbitare, prin scanare în modul A;
- grosimea nervului optic prin ecografie cinetică.

Tehnică

Pentru modul A

Pacientul este aşezat în poziţie culcată sau şezândă cu privirea în poziţie primară, sau îndreptată uşor inferotemporal de partea orbitei examinate. Examinatorul plasează transductorul temporal (în zona corespunzătoare ecuatorului globului ocular), sprijinit de marginea orbitei şi orientat nazal, posterior şi discret cranial.

Fasciculul ultrasonic este îndreptat posteronazal, iar examinarea se efectuează în sens antero-posterior prin ajustări fine ale transductorului şi prin deplasările globului ocular ale pacientului.

Aspectul ecografic normal se datorează reflexiei ultrasunetelor la nivelul interfeţelor:

- grăsime orbitară – teaca nervului optic care produce hiperreflectivitate;
- teaca nervului optic – fibrele nervoase ale nervului optic care determină hiporeflectivitate.

Aceste fenomene determină apariţia aşa-numitului "gol al nervului optic" care semnifică grosimea nervului. Valorile normale au limitele 2.4 – 3.4 mm (medie de 2.9 mm), iar diferenţa maximă între cei doi nervi optici, în condiţii normale, nu depăşeşte 0.3 mm.

Ecografia dinamică reprezintă o tehnică ce obligă la efectuarea a două determinări ecografice succesive: cu privirea în poziţie primară şi în abducţie de aproximativ 30°. În mod normal nu se constată modificări de mărime ale nervului optic în cele două poziţii. Ecografia dinamică permite diferenţierea unei distensii lichide a tecii nervului optic de o distensie cauzată de o leziune solidă, ambele prezente în cazul opticopatiei edematoase.

Scanned with OKEN Scanner

Când există edem (distensie lichidiană) al tecii nervului optic, se constată în abducție o reducere a diametrului nervului optic (cu cel puțin 10%), datorată redistribuției lichidului subarahnoidian dintre tecile nervului optic.

Distensia solidă a nervului optic poate fi însoțită de o ușoară creștere a volumului nervului optic.

Pentru modul B

Aplicarea transductorului se face direct pe cornee sau pe pielea pleoapelor închise. În modul B se pot studia colobomul papilar, excavația papilară, opticopatia edematoasă, tumorile nervului optic și tecilor sale. Determinările pot fi făcute în:

-*secțiune axială*. Transductorul se plasează direct pe cornee, iar ochiul stă în poziție primară. Nervul optic apare sub forma unei pete întunecate în formă de "V" cu deschiderea posterior.

-*secțiune transversală*. Transductorul este poziționat în regiunea temporală. Imaginea nervului optic apare întunecată, rotundă sau ovalară. În cazul distensiilor mari ale tecilor, nervul optic apare sub forma unei pete întunecate, în jurul unui cerc alb localizat intern. Tehnica se utilizează pentru studiului părții anterioare a nervului optic.

-*secțiune longitudinală*. Transductorul este plasat temporal, iar pacientul privește nazal. Tehnica se utilizează în detecția drusenului papilar sau în aprecierea cantitativă a excavației papilare.

Ultrasonografia Doppler

Metoda ultrasonografică Doppler este o tehnică neinvazivă care permite studiul hemodinamicii vasculare. Ea se bazează pe efectul Doppler: "toate sistemele vibratorii care se reflectă pe un obiect în mișcare, suferă o modificare de frecvență legată de viteza deplasării". Hematiile aflate în mișcare reflectă unda ultrasonică dirijată pe ele, iar frecvența diminuă atunci când unda se îndepărtează și crește atunci când unda se apropie. Tehnica permite aprecierea direcției fluxului sanguin atunci când sonda este aplicată în vecinătatea vasului.

La ora actuală sunt disponibile mai multe variante ale tehnicii Doppler:

-*Doppler continuu*. Se utilizează în studiul vascularizației periferice, oferind date calitative despre simetria fluxului sanguin. Tehnica nu are rezoluție de profunzime și nici nu poate preciza velocitatea și volumul sanguin. Metoda se aplică pentru diagnosticarea fistulei carotido-cavernoase, hemangiomului și meningiomului de nerv optic.

-*Doppler pulsatil*. Impulsurile ultrasonice pulsatile permit recepționarea selectivă a semnalului reflectat, oferind informații asupra volumului și velocității fluxului sanguin.

-*US Doppler asociat cu Doppler color*. Metoda reprezintă o inscripționare color, punct cu punct, a fenomenelor circulatorii suprapuse peste imaginea ecografică sectorială. Scara culorilor codifică pe de o parte sensul fluxului sanguin în raport cu sonda, iar pe de altă parte viteza sa. Cele mai importante informații cantitative le oferă următorii parametri: vârful velocității sistolice, velocitatea diastolică finală, indicele de rezistivitate.

Metoda este utilizată în studiul dinamicii în artera carotidă, artera oftalmică, artera centrală a retinei, arterele ciliare scurte poaterioare.

OFTALMODINAMOMETRIA

Oftalmodinamometria este o metodă indirectă care permite determinarea valorilor presionale în artera oftalmică. Aceste valori, corelate cu datele instantanee ale presiunii sanguine generale și cu presiunea intraoculară, pot da indicații asupra tulburărilor circulatorii carotidiene și la nivelul nervului optic.

Principiul de lucru constă în creșterea presiunii intraoculare care va induce o colabare a vaselor. Dacă presiunea egalează presiunea diastolică, se colabează numai venele, iar dacă o egalează pe cea sistolică, se vor colaba și arterele.

Scanned with OKEN Scanner

În fapt, metoda măsoară presiunea în artera oftalmică undeva între originea sa din carotidă şi originea arterei centrale a retinei.

Tehnică

În practică sunt aplicate trei variante de inducere a hiperpresiunii oculare: prin indentaţie, prin sucţiune şi prin aplanaţie.

Pacientul este plasat într-o cameră obscură, cu gulerul desfăcut şi pupila dilatată. Se aplică capătul dinamometrului plasat orizontal, perpendicular pe partea laterală a sclerei şi se exercită o presiune ce creşte constant. Simultan, cu ajutorul oftalmoscopului se urmăreşte comportamentul vaselor de la nivelul papilei. Se notează valoarea apăsării (citind tija gradată) care determină colabarea completă a venei centrale a retinei (valoarea presiunii diastolice) şi apoi dispariţia oricărei pulsaţii în arterele retiniene (presiunea sistolică). Instrumentul notează forţa de deformare exprimată fie în grame (care va fi convertită în mmHg), fie direct în mmHg.

Interpretare

Valorile normale variază mult de la autor la autor (47-64; 74-130mmHg). Cea mai bună metodă este cea a sucţiunii. În interpretarea rezultatelor nu trebuie absolutizate valorile obţinute.

Metoda este indicată în evaluarea diagnostică a ocluziilor sistemului arterial carotidian, a anevrismelor carotidiene, în comoţii cerebrale, glaucoame.

PROCEDEE RADIOLOGICE

Cele mai importante investigaţii radiologice sunt:

a. radiografiile simple şi cu substanţe de contrast;
b. tomografia axială computerizată;
c. rezonanţa magnetică nucleară.

a. Radiografiile simple şi cu substanţe de contrast

Examenul radiologic simplu al craniului se execută în două incidenţe – faţă şi profil. Acest examen este de multe ori suficient pentru a clarifica prezumţia de: craniostenoză, deformări sau eroziuni ale şeii turceşti, calcificări la nivelul masei encefalice, sinusurilor venoase sau coasei creierului, condensări sau rarefieri osoase datorate unor neoplazii.

Pentru studiul orbitei şi nervului optic sunt necesare incidenţe speciale care în principiu tind să excludă proiecţia stâncilor temporale din orbită:

-tomografiile sau *radiografiile panoramice* se fac fără şi cu substanţe de contrast (substanţe iodate sau aer) injectate în orbită. Tomografiile pot fi realizate cu orientare sagitală sau frontală, permiţând o secţiune radiologică la o anumită adâncime, restul structurilor apărând neclare pe film. În acest fel se definesc mai bine diverse rapoarte anatomice ale structurilor orbitare;

-tehnica cu raze dure este utilizată pentru scoaterea în evidenţă a ţesuturilor moi.

b. Tomografia axială computerizată (TAC)

Tomografia axială computerizată este o metodă modernă ce pune în evidenţă ţesuturile şi modificările lor, cu atât mai mult cu cât structura acestora este mai puţin permeabilă la razele X. Tehnica se bazează pe măsurarea diferenţei de absorbţie a fotonilor la nivelul ţesuturilor traversate şi determinarea densităţii lor. Razele X sunt preluate de două detectoare cu cristale de iodură de sodiu ce dau pe de o parte o imagine polaroidă, iar pe de altă parte o imagine imprimată. Un computer calculează valorile diferitor densităţi şi le exprimă sub forma unei matrice de numere, fiecare din acestea reprezentând media densităţii unui milimetru cub de ţesut. Exprimarea datelor este dublă, numerică şi sub formă de imagine. Metoda este de 500 de ori mai sensibilă decât sistemele radiologice tradiţionale. În plus stocarea datelor şi analiza lor computerizată oferă posibilitatea studiului în planuri multiple (sagital, frontal, transversal, oblice). Astfel se

Scanned with OKEN Scanner

poi detecta localizarea, topografia, dimensiunile, forma, densitatea şi rapoartele cu celelalte structuri învecinate ale unor leziuni, cu o precizie de 0.5 mm în secţiune şi 1.13 mm^3 în volum.

În gliomul nervului optic se constată: creşterea diametrului nervului optic, contur net faţă de grăsimea orbitară, structură omogenă sau chistică, lărgirea canalului optic, extinderea intracraniană frecventă cu invadarea chiasmei şi bandeletei optice controlaterale.

În meningiom: infiltraţia este localizată în jurul nervului la nivelul tecilor, determinând îngroşarea fuziformă sau polilobată a nervului optic, calcificări intratumorale, densitate uşor crescută a structurii.

În retinoblastom: îngroşarea polului posterior al globului ocular, invadarea nervului optic ce apare cu contur neregulat şi diametru mărit, vizualizarea eventualelor metastaze.

Infiltraţia tumorală a nervului optic: creşterea în volum a nervului optic, vizualizarea tumorii primare (glob ocular, cavum, endocraniu).

În patologia netumorală sunt precizate neregularităţile de calibru ale nervului optic (mărirea diametrului în cazul nevritelor optice, scăderea diametrului în atrofiile optice).

c. Rezonanţa magnetică nucleară (RMN)

Rezonanţa magnetică nucleară are ca principiu de bază interacţiunea a trei elemente fizice: nucleele atomilor din ţesuturi care sunt încărcaţi electric, câmp magnetic puternic şi undele radio. Pacientul este plasat într-un câmp magnetic puternic ce induce reorganizarea ionilor de hidrogen din ţesuturile expuse undelor electromagnetice. La oprirea acţiunii câmpului magnetic, ionii de hidrogen revin la poziţia iniţială cu emisia unei cantităţi din energia absorbită. Senzorii aparatului detectează şi înregistrează aceste ecouri electromagnetice. Ţesuturile produc astfel radiaţii cu aspecte caracteristice din punct de vedere al intensităţii şi timpului ce sunt apoi transformate în imagini. RMN măsoară doi parametri notaţi T_1 şi T_2, care depind de densitatea protonilor şi caracteristicile ţesuturilor învecinate. Fiecare ţesut are caracteristice anumite valori ale lui T_1 şi T_2, care depind de hidratarea intra şi extracelulară.

Metoda poate utiliza şi substanţă de contrast (gadolinum) în vederea îmbunătăţirii aspectului spaţial al imaginii.

Avantaje:

-absenţa utilizării radiaţiilor ionizante;

-oferă o rezoluţie mai bună a ţesuturilor moi fără a elimina avantajele TAC;

-furnizează cu mare acurateţe date despre substanţa nervoasă albă şi cenuşie.

În sindromul de hipertensiune intracraniană: îngroşarea moderată şi concentrică a nervului optic prin creşterea în volum a spaţiilor subarahnoidiene, bilateral.

În pseudotumora inflamatorie: îngroşarea nervului optic cu contururi neregulate, slab delimitate, afectarea concomitentă a glandei lacrimale şi muşchilor extrinseci oculari.

METODE SPECIALE DE INVESTIGARE A CAPULUI NERVULUI OPTIC

Din multitudinea de aparate capabile a furniza date despre capul nervului optic, cele mai performante la ora actuală sunt:

- *Confocal Scanning Laser Ophthalmoscope;*
- *Laser Tomographic Scanning.*

Aceste instrumente colectează imagini din mai multe planuri de profunzime, pornind de la vitros până la un plan frontal ce trece posterior de coroidă, apoi le combină pentru a crea o imagine tridimensională a capului nervului optic.

Metodele oferă avantaje nete:

-nu necesită dilatarea pupilei;

Scanned with OKEN Scanner

-pot fi utilizate când transparența mediilor este afectată, fără a pierde din rezoluția imaginii;

-folosesc nivele joase de iluminare pentru confortul și siguranța pacientului.

Scanned with OKEN Scanner

CAPITOLUL X

EXAMINAREA ECHILIBRULUI OCULO-MOTOR

Pentru a obține o vedere normală ochii trebuie să fie în ortoforie și prin mișcările lor trebuie să poată realiza privirea în toate direcțiile. Din acest motiv, se cercetează atât alinierea ochilor cât și motilitatea acestora.

EXAMINAREA STATICII OCULARE

Poziția globilor oculari sau statica oculară este influențată de factori anatomici, de tonusul mușchilor oculomotori, de fixație și de fuziune. Fiecare din acești factori determină o anumită poziție a ochiului, aceasta putând fi pusă în evidență numai în condiții speciale de examinare. Evidențierea factorului care este predominant în determinarea staticii oculare are un rol important în stabilirea etiopatogeniei strabismului și a conduitei terapeutice corecte.

Poziția anatomică este determinată de conformația orbitei, a mușchilor oculomotori și a ligamentelor. Este poziția în care sistemul oculomotor este lipsit de influența inervației. Poziția anatomică apare în anestezia profundă, cu pacientul curarizat, sau este poziția care apare după moarte.

Poziția de repaus este determinată de tonusul mușchilor oculomotori și este liberă de acțiunea fixației și a fuziunii. Pentru evaluarea ei sunt folosite ocluzoarele translucide Spielmann așezate în fața ochilor. Fiind opalescente, ocluzoarele împiedică fixația. Dacă este prezent un strabism în timpul fixației, acesta va dispare în spatele ecranelor translucide (deci deviația este provocată de fixație). Dacă ochiul rămâne în ortoforie în timpul fixației și devine strabic sub ecranul translucid înseamnă că elementul motor periferic este cauza deviației.

Poziția ochilor cu fixație se examinează cerând pacientului să fixeze un indicator cu ambii ochi. Este important să se aprecieze poziția ochilor în fixația de aproape (30-40 cm), în fixație la distanță (5m) și în cele opt poziții diagnostice ale privirii (sus, jos, dreapta, stânga, dreapta-sus, dreapta-jos, stânga-sus, stânga-jos).

Poziția disociată se obține când pacientul fixează cu un singur ochi, congenerul fiind acoperit cu un ocluzor. Este preferabil să se utilizeze tot un ocluzor translucid care permite aprecierea situației ochiului acoperit. În aceste condiții poziția ochilor este influențată de toți factorii (anatomic, tonusul muscular, fixație) cu excepția fuziunii care nu se poate exercita dacă unul din ochi este acoperit.

Examinarea diferitelor poziții statice ale ochilor este importantă pentru stabilirea patogeniei strabismului. Cea mai utilă informație se obține prin observarea unei diferențe între poziția cu fixație și cea fără fixație (vergența tonică Maddox). În cazul în care există o deviație convergentă în poziția cu fixație, dacă se examinează în continuare pacientul cu ocluzoarele translucide bilaterale (pentru poziție fără fixație) pot surveni trei eventualități:

1.deviația persistă: în această situație ea este determinată de factori anatomici sau de un tonus crescut al mușchilor oculomotori. Dacă deviația persistă și sub anestezie profundă ea este de natură anatomică, iar dacă dispare în timpul anesteziei este de natură tonică;

2.deviația dispare: rezultă că este provocată de fixație. În această categorie se încadrează strabismele acomodative și cele inervaționale (congenitale);

3.deviația diminuă atunci când în declanșarea strabismului intervin atât factori anatomici, tonici, cât și inervaționali.

Scanned with OKEN Scanner

Examinarea poziției disociate permite evidențierea unei heteroforii.

Examinarea ochiului dominant este necesară în strabismele alternante sau intermitente. Întotdeauna există un ochi dominant, chiar și în situația unei simetrii motorii și senzoriale perfecte. Ochiul dominant determină direcția torticolisului când există un nistagmus cu blocaj în poziție laterală. De asemenea, determină deviația într-o pareză oculomotorie. Dacă, de exemplu, pareza apare la ochiul dominant, acesta poate prelua fixația și determină o deviație secundară a ochiului congener.

În ambliopii ochiul dominant este cel cu vederea cea mai bună. În cazul acuității vizuale egale la ambii ochi se practică ocluzia unilaterală intermitentă. Dacă ochiul acoperit preia fixația după ce este descoperit, el este ochiul dominant.

Teste de examinare a staticii oculare

Examenul în lumină difuză relevă la normali câte două triunghiuri sclerale (intern și extern) egale, definite de limbul sclero-cornean, pleoape și cantus. În strabismul monocular aceste triunghiuri sunt inegale (triunghiul intern este mai mic în strabismul convergent și mai mare în cel divergent). În strabismul binocular ele pot fi egale două câte două, dar cele interne sunt diferite ca mărime față de cele externe.

Testul Hirschberg sau poziția reflexului cornean (fig.X.1) este utilizat pentru evidențierea deviațiilor strabice mai ales la copiii foarte mici care nu permit efectuarea cover-testului. Descentrarea reflexului corneean presupune existența unei deviații strabice. Testul permite și o apreciere cantitativă aproximativă a deviației, o descentrare de 1 mm corespunzând unei deviații de 7 grade (sau 15 dioptrii prismatice).

Tehnică

Se orientează către pacient lumina unei lanterne sau a oftalmoscopului de la aproximativ 1 m. În mod normal lumina trebuie să cadă în centrul pupilei. Dacă reflexul pupilar cade în marginea pupilei, deviația este de 15 grade (sau 30 dioptrii prismatice), iar dacă ajunge în dreptul limbului, deviația este de 45 grade (sau 60 dioptrii prismatice).

Cover-testul și uncover-testul (fig.X.2) reprezintă cele mai comune metode de examinare în strabism și sunt utile în special în situațiile în care deviația nu este foarte evidentă sau când există suspiciunea unei heteroforii. Este foarte important ca examinarea să înceapă cu cover-testul monolateral pentru a nu disocia vederea binoculară. Acest test cere colaborarea copilului, se efectuează cu și fără corecție optică, la distanță și la aproape. Ocluzia se poate face cu mâna sau cu un ecran semitransparent pentru a urmări devierea sub ecran.

În cover-testul monolateral se acoperă pe rând cei doi ochi, lăsând între cele două acoperiri un interval de timp care să permită exercitarea fuziunii. Testul include două etape. În prima etapă se acoperă unul din ochi și se observă comportamentul congenerului. Redresarea acestuia, confirmă prezența unei *tropii (strabism manifest)*. Ochiul fiind deviat se redresează pentru a prelua fixația. În a doua etapă se descoperă ochiul acoperit inițial și se notează comportamentul său. O redresare a acestuia denotă prezența unei *heteroforii (strabism latent)*. Ochiul a deviat sub ocluzor din cauza ruperii fuziunii, iar în momentul descoperirii, reluarea fuziunii determină îndreptarea ochiului (deci redresarea). În continuare se repetă cele două etape la ochiul congener. În concluzie, deviația ochiului neacoperit evidențiază o *tropie*, iar deviația ochiului care se descoperă evidențiază o *forie*. În cazul în care nu deviază (și nu se redresează pentru a prelua fixația), nici ochiul neacoperit nici cel care se descoperă, este vorba de *ortotropie (sau ortoforie)*.

Cover-testul alternant nu permite exercitarea fuziunii deoarece ochii se acoperă alternativ fără a lăsa pauză. Cover-testul alternant evidențiază mai bine secusele de revenire ale ochiului decât cover-testul monolateral, este superior pentru depistarea strabismului, însă nu permite diferențierea unui strabism mic de o heteroforie.

Scanned with OKEN Scanner

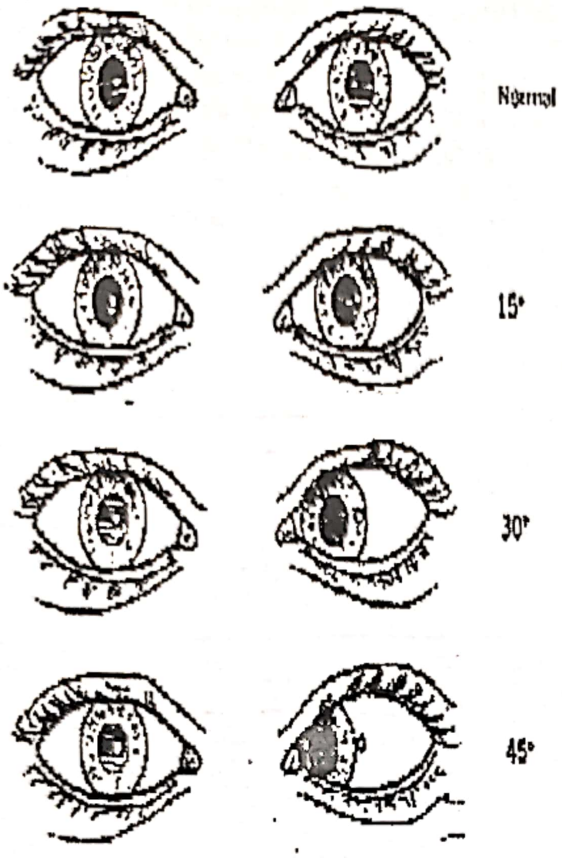

Fig.X.1. Testul Hirschberg

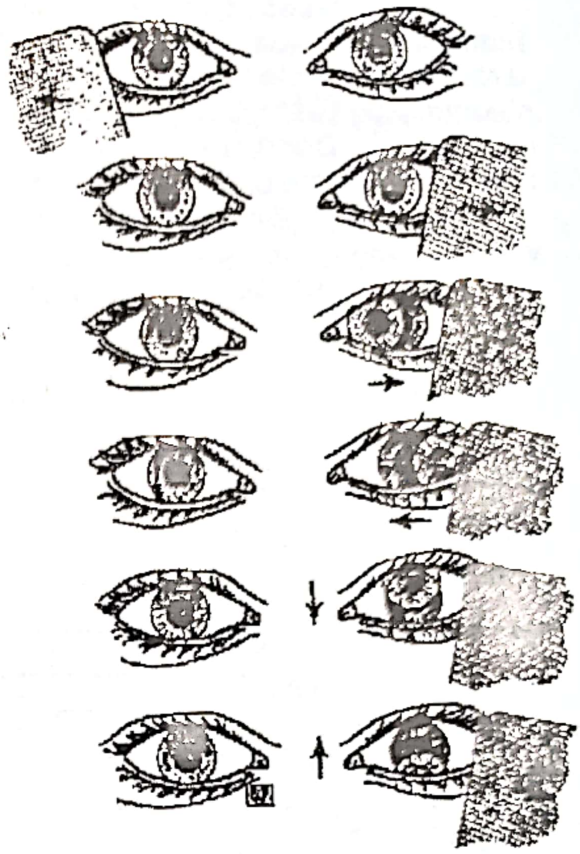

Fig.X.2. Cover şi uncover testul

Testul găurii. Se cere pacientului să privească un indicator (aproape şi la distanţă) printr-un carton de 20/10 cm care are un orificiu la mijloc. Subiectul priveşte cu ambii ochi prin orificiul central o sursă de lumină. Închizând alternativ fiecare ochi, observăm care este ochiul cu care fixează lumina, acesta fiind ochiul dominant.

Testul creionului. Pacientul priveşte cu ambii ochi un obiect situat la distanţă de 2-3 m. În acelaşi timp suprapune peste imaginea obiectului un creion pe care îl ţine în mână. Închizând alternativ un ochi, creionul va rămâne suprapus peste obiectul privit numai când este fixat cu ochiul dominant. Privit cu ochiul congener, creionul apare deplasat lateral faţă de obiect.

MĂSURAREA DEVIAŢIEI STRABICE

Metodele de măsurare a deviaţiei strabice sunt numeroase. În alegerea lor trebuie avute în vedere mai multe aspecte:

- exactitatea metodelor este diferită;
- metoda va fi aleasă în funcţie de vârsta pacientului. În general un copil mic (1-2 ani) nu poate fi examinat decât prin testul Hirschberg, iar la sinoptofor pot fi examinaţi doar copiii care colaborează (după vârsta de 4 ani).

1.Examenul comparativ al reflexelor corneene (testul Hirschberg – vezi mai sus).

2.Examenul reflexului pe cornee cu prisme (Krimsky)

Tehnica: se luminează ambii ochi cu oftalmoscopul sau o lanternă, iar în faţa ochiului deviat se plasează prisme (cu vârful intern în esotropii şi cu vârful extern în exotropii) de valoare crescândă până ce reflexul sursei luminoase revine în centrul pupilei (fig.X.3). Valoarea prismei folosite măsoară unghiul de deviaţie. Metoda are indicaţie în ambliopiile profunde.

Scanned with OKEN Scanner

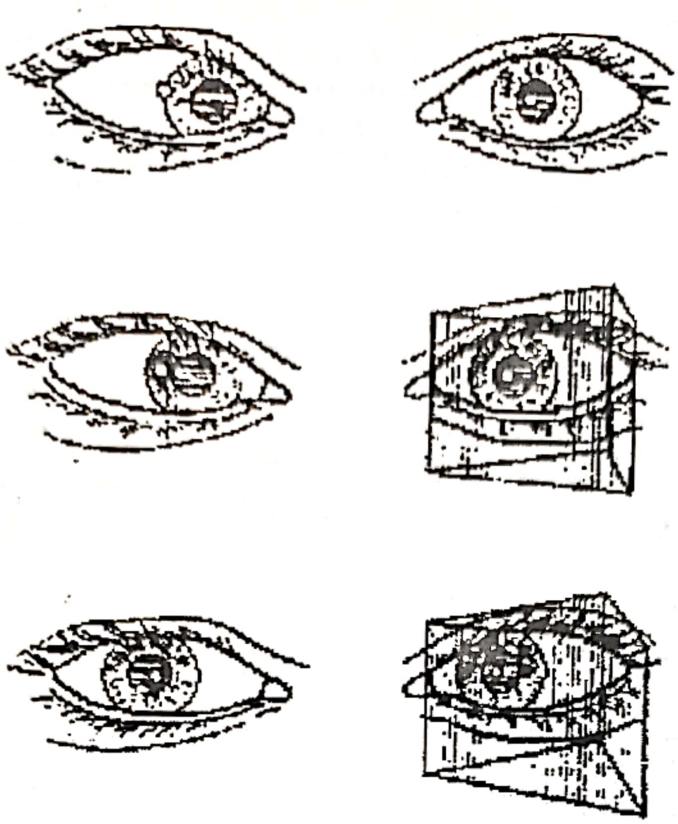

Fig.X.3. Testul Krimsky

3.Examenul deviației strabice cu sinoptoforul este cel mai folosit. Aparatul este un stereoscop perfecționat care pune bolnavul în condițiile vederii la distanță. Este alcătuit din două tuburi care conțin un sistem de iluminare, un suport pentru mire şi o oglindă înclinată la 45°, care proiectează imaginea mirei printr-o lentilă în ochiul pacientului. Cele două tuburi sunt susținute de brațe mobile, ce se pot deplasa pe un semicerc gradat pe masa aparatului, nazal şi temporal față de un punct 0. O mentonieră şi un sistem de reglare permit fixarea distanței între tuburi în funcție de distanța interpupilară a pacientului. De asemenea, mirele pot fi basculate spre subiect sau spre examinator pentru a permite centrarea reflexului pe cornee. Fiecare miră poate fi luminată separat.

Tehnica

Se fixează capul subiectului în mentonieră şi se reglează distanța oglinzilor conform distanței interpupilare. Se aleg două mire pentru vederea simultană (ex. leul şi cuşca) punând mira cu leul în brațul drept al sinoptoforului care este imobilizat la 0.

Se apreciază poziția reflexului corneean la ochiul drept şi deplasând brațul stâng al sinoptoforului se aduce reflexul cornean la ochiul stâng într-o poziție simetrică cu cel de la ochiul drept. Pe arcul gradat al sinoptoforului se citeşte (în grade sau în dioptrii prismatice) poziția brațului stâng care indică mărimea deviației. Se repetă testarea, imobilizând la 0 brațul stâng al sinoptoforului şi manevrând brațul drept.

În cazul în care reflexul cornean este descentrat superior sau inferior pe ochiul fixator, se deplasează mirele în sens vertical.

Valorile măsurate la sinoptofor pot fi diferite de cele măsurate în spațiul liber (cover-testul prismatic). S-a constatat că în general sinoptoforul accentuează tendințele nefavorabile ale unei deviații intermitente sau latente. De exemplu o esoforie sau un strabism convergent intermitent se decompensează mai uşor la sinoptofor şi induce spasme mai ample decât în spațiu.

Scanned with OKEN Scanner

4.Crucea Maddox

Tehnică: pacientul aşezat la distanţa de 5 m (sau la 1 m) în faţa crucii fixează becul din mijlocul său, având pe ochiul director o sticlă roşie întunecată (fig.X.4).

Lumina becului se reflectă excentric pe corneea ochiului deviat. Examinatoru aşezat cu spatele la cruce, imediat sub bec, indică cifrele mici de pe bara orizontală c crucii; ochii se vor deplasa lateral, iar reflexul luminos se va deplasa spre mijlocul cornee ochiului deviat. Cifra mică în dreptul căreia se centrează reflexul luminos indică valoarec strabismului în grade.

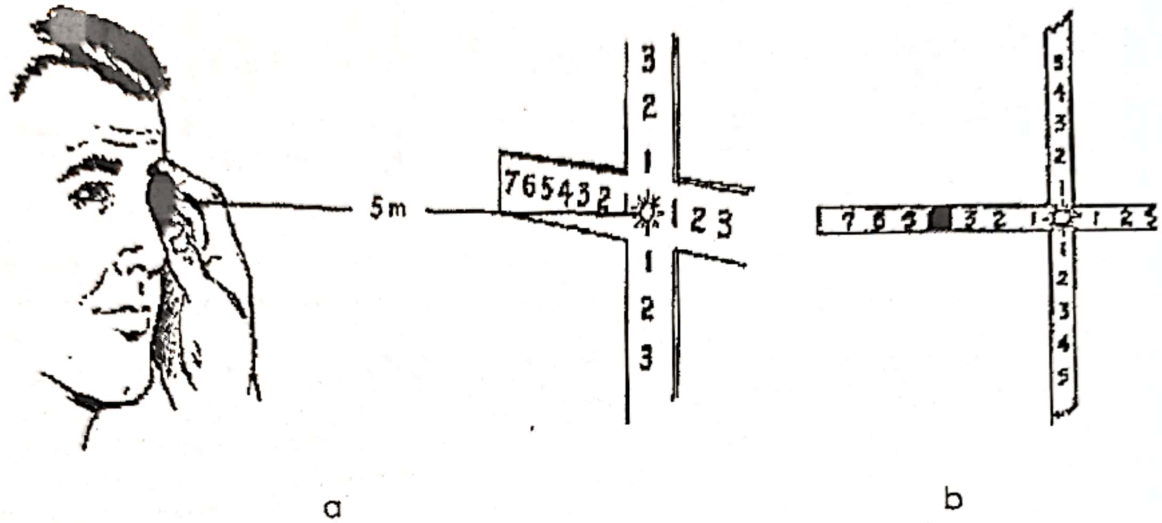

a b

Fig.X.4. Crucea Maddox – a) ochi în ortoforie, b) ochi cu esodeviaţie

5.Examenul cu bagheta Maddox se bazează pe principiul diplopiei. Bagheta este alcătuită dintr-o sticlă roşie, formată dintr-o multitudine de cilindri convergenţi care transformă un punct luminos într-o linie luminoasă.

Examenul se face în camera obscură; se aşează bagheta orizontal în faţa ochiulu drept al subiectului, care este plasat la 5 m de o cruce Maddox al cărui centru luminos îl fixează cu ochiul stâng.

Subiectul citeşte cifra de pe crucea Maddox în dreptul căreia se plasează raza verticală a baghetei. În *esoforii*, raza este în dreapta (diplopie homonimă), iar în *exoforii* raza este în stânga (diplopie încrucişată), în timp ce în ortoforie raza trece prin punctul luminos al crucii. Cifra de pe cruce indică unghiul de deviaţie în dioptrii, ştiind că o deplasare de 5 cm faţă de 0 corespunde unei deviaţii de o dioptrie. Plasând prisme în faţa ochiului liber, cu vârful în partea unde este raza roşie până ce aceasta revine la punctul 0, se poate măsura deviaţia în dioptrii prismatice.

Examenul poate fi practicat şi pentru vederea de aproape, pacientul fixând un punct luminos la 30 cm sau folosind aripa Maddox .

6.Aripa Maddox este alcătuită dintr-un ecran negru, pe care este desenată o cruce ale cărei braţe orizontale sunt albe cu cifre albe iar cele verticale roşii cu cifre roşii. În partea dreaptă inferioară sunt două săgeţi, una verticală albă şi una orizontală roşie, fiecare indicând punctul 0 de aceeaşi culoare. Extremitatea externă a săgeţii orizontale este mobilă.

Datorită prezenţei a două ecrane negre, unul sagital şi unul oblic, ochiul drept nu vede decât cadranul inferior drept şi săgeţile, iar ochiul stâng crucea şi cifrele. Subiectul trebuie să aducă săgeţile în poziţia 0. Săgeata albă deplasată la dreapta indică o esoforie, deplasată la stânga indică o exoforie. Se pot interpune prisme până ce se readuc săgeţile în poziţia 0, măsurând deviaţia în dioptrii prismatice.

7.Examenul cu sticlele striate Bagolini este un test calitativ care permite punerea în evidenţă a fenomenelor patologice ca neutralizarea, corespondenţă retiniană normală, corespondenţa retiniană anormală, diplopia.

Scanned with OKEN Scanner

EXAMINAREA MIŞCĂRILOR OCULARE

Ducţiile reprezintă mişcările fiecărui ochi în parte în cele 8 direcţii ale privirii, pornind din poziţia primară în poziţiile secundare (abducţie, adducţie, sursumducţie – în sus, deorsumducţie - în jos) şi în poziţiile terţiare oblice (în sus şi înafară, în sus şi înăuntru, în jos şi înafară, în jos şi înăuntru).

Existenţa mişcărilor monoculare, de amplitudine normală în toate direcţiile diagnostice ale privirii exclude prezenţa unei paralizii sau restricţii oculomotorii.

Atunci când se evidenţiază o limitare a ducţiilor într-o anumită direcţie, care determină o variabilitate a deviaţie strabice, este necesară efectuarea *probei ducţiilor pasive* în scopul diferenţierii unei paralizii oculomotorii de o restricţie musculară. După administrarea unor anestezice de suprafaţă se prinde cu ajutorul unei pense conjunctiva bulbară la limb şi se tracţionează globul în direcţia în care s-a evidenţiat limitarea mişcării oculare, apreciind dacă mişcarea este liberă sau dacă există un obstacol care se opune tracţiunii ochiului.

În cazul în care mişcarea imprimată globului nu întâmpină nici o rezistenţă rezultă că impotenţa funcţională a muşchiului este determinată de o paralizie sau de o pareză musculară.

Pentru a aprecia în ce măsură este afectată funcţia muşchiului respectiv se efectuează *proba ducţiilor active*. Ţinând în continuare globul imobilizat cu pensa la limb, în poziţie primară, se cere pacientului să privească în direcţiile cu mişcare limitată. Dacă examinatorul nu simte nici cea mai mică tendinţă de mişcare a pensei este vorba de o funcţie complet abolită (paralizie); dacă percepe o discretă mişcare care tinde să deplaseze pensa (pe care examinatorul o ţine imobilă) înseamnă că persistă o oarecare forţă musculară restantă (pareză). Aprecierea forţei restante într-un muşchi hipofuncţional este importantă în alegerea tacticii operatorii în strabismele paralitice.

În cazul în care se percepe un obstacol în calea tracţionării globului la proba ducţiei pasive, există trei posibilităţi diagnostice: un sindrom restrictiv repartizat în teritoriul de distribuţie al unuia din nervii oculomotori, miopatiile hipertiroidiene, fracturile orbitare cu deplasări osoase.

Versiile reprezintă mişcarea concomitentă în aceeaşi direcţie a celor doi ochi. În timpul examinării, ochii vor urmări un indicator care se va mişca succesiv în cele nouă poziţii diagnostice ale privirii. Este importantă aprecierea următoarelor aspecte: limitarea mişcării unui ochi sau mişcarea excesivă într-o anumită direcţie pe de o parte şi apariţia incomitenţelor (inegalităţilor) de unghi în diferitele direcţii ale privirii pe de altă parte. Mişcarea excesivă este determinată de hiperfuncţia unui muşchi. Cel mai frecvent aceasta este secundară parezei, paraliziei sau unei restricţii mecanice a muşchiului sinergic controlateral.

Fiecare din cele nouă poziţii diagnostice ale privirii reprezintă poziţia în care un muşchi îşi exercită maxim acţiunea principală. În fiecare din cele opt direcţii îşi exercită acţiunea câte doi muşchi care reprezintă muşchii sinergici.

În mişcările de lateralitate este important de observat dacă ochiul se mişcă în afara planului orizontal, deci dacă există ridicarea sau coborârea ochiului.

Mişcările de ridicare şi coborâre sunt asigurate de muşchii drepţi verticali, contribuţia muşchilor oblici la aceste mişcări fiind neglijabilă.

În mişcările oblice intervin în mod egal atât muşchii verticali cât şi cei oblici.

Vergenţele: dintre vergenţe, mişcarea de convergenţă este cea mai importantă. Mişcarea de convergenţă este apreciată prin măsurarea punctului de convergenţă. Există două metode de determinare a acestuia:

- metoda obiectivă: se apropie de ochi un indicator, urmărindu-le mişcarea de convergenţă. Ochii se mişcă simetric, nazal, până la un moment dat, când mişcarea încetează sau devine asimetrică. Uneori se observă chiar o scurtă mişcare spre lateral a

Scanned with OKEN Scanner

unuia din ochi. Distanța măsurată între poziția indicatorului în momentul încetării mișcăi de convergență și rădăcina nasului reprezintă punctul proxim de convergență;

- metoda subiectivă: se efectuează aceeași manevră, pacientul relatân momentul în care sesizează dedublarea imaginii indicatorului. Apariția diplopie marchează pierderea simetriei mișcării de convergență. Distanța între poziția indicatorulu în acest moment și rădăcina nasului reprezintă punctul proxim de convergență.

Valoarea normală a punctului proxim de convergență este de 8-10 cm.

EXAMENUL VEDERII BINOCULARE

Examinarea vederii binoculare apreciază măsura în care dezechilibrul oculomotc influențează starea senzorială. Aprecierea vederii binoculare se poate efectua c sinoptoforul, diploscopul, stereoscopul sau testul cu 4 puncte al lui Worth. Examenul c sinoptoforul testează prezența celor trei grade de vedere binoculară iar examenul c diploscopul și stereoscopul permite aprecieri orientative asupra fuziunii și vede stereoscopice.

Examenul la sinoptofor oferă rezultate precise dar solicită colaborarea pacientulu și necesită mult timp. Acesta se face cu și fără corecție optică; mărimea mirelor se aleg în funcție de tipul de fixație, de prezența neutralizării și de tipul corespondenței retiniene Răspunsurile diferă după cum este vorba de un strabism divergent sau convergent.

Cu ajutorul sinoptoforului se determină cele trei grade ale vederii binoculare dup cum urmează:

- percepția simultană (gradul I) este testată prin figuri antagoniste (ex. pasăre cușcă) (fig.X.5). pacientul trebuie să introducă pasărea în cușcă prin mișcarea brațelc sinoptoforului. Dacă testul este efectuat corect înseamnă că există vedere binocular gradul I. În ambliopie, imaginile nu se vor suprapune.

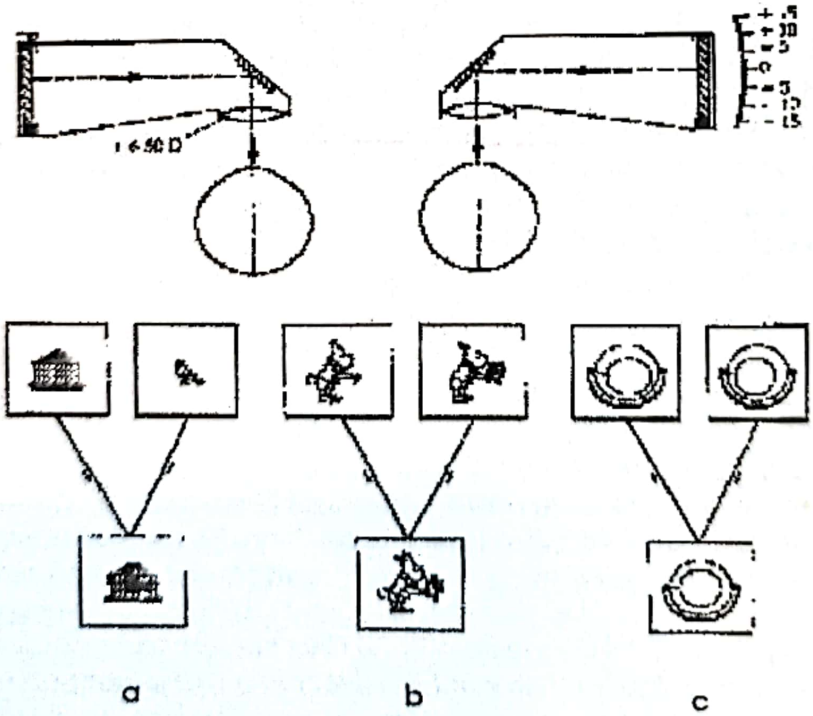

a b c

Fig.X.5. Sinoptoforul: a)percepția simultană, b)fuziune, c)stereopsis

- fuziunea (gradul II) – se folosesc desene cu aceleași figuri dar care diferă prir detalii (ex. iepuraș fără flori și iepuraș cu coadă). Dacă fuziunea există cele două imagin se suprapun (iepuraș cu flori și coadă);

Scanned with OKEN Scanner

- stereopsisul (gradul III) – se folosesc imagini realizate prin suprapunerea a două imagini (ex. două cercuri – unul mai mic şi unul mai mare) care sunt desenate în planuri diferite.

Testul Worth cu patru puncte prezintă subiectului patru plaje luminoase dintre care două laterale verzi, una superioară roşie şi una inferioară albă, care pot fi văzute ca atare (în cazul vederii binoculare), în numar mai mare (în diplopie) sau în număr mai mic (în neutralizarea unui ochi). Subiectul priveşte testul prin ochelari colorați (lentilă roşie la ochiul drept şi verde la ochiul stâng) şi dacă ochiul drept este normal distinge două puncte roşii (superior şi inferior) iar ochiul stâng trei puncte verzi (două laterale şi unul inferior) (fig. X.6).

Răspunsurile patologice pot fi:

-patru desene = fuziune normală şi corespondență retiniană normală (fig. X.6.B);

-două puncte roşii = numai ochiul drept vede, iar ochiul stâng este neutralizat (fig.X.6.C);

-trei desene verzi = supresia ochiului drept (fig.X.6.C);

-cinci puncte dintre care trei verzi şi două roşii care pot fi orientate diferit, cele roşii fiind la dreapta în diplopiile homonime sau la stânga în diplopiile heteronime (fig.X.6.D);

-dacă alternează desenele verzi cu cele roşii = supresie alternă.

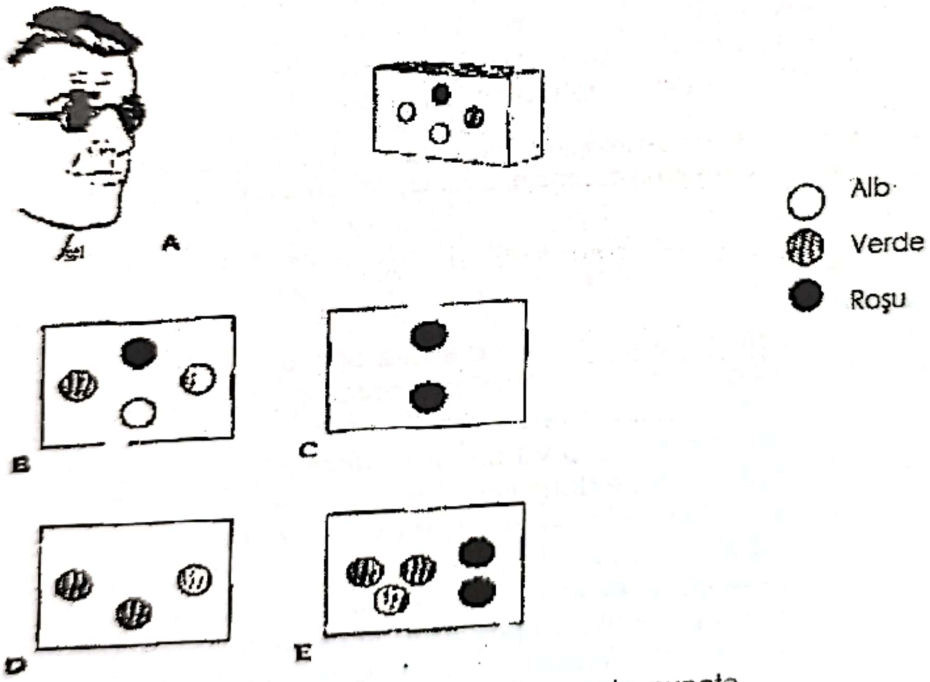

Fig.X.6. Testul Worth cu patru puncte

Deşi este uşor de executat, testul generează erori de interpretare pentru că diplopia, evidențiată prin această metodă, se datorează unei heteroforii sau unui strabism intermitent. Răspunsul subiectului care vede cinci puncte arată doar că el dispune de vedere binoculară.

Bara cu filtre Bagolini permite aprecierea profuzimii fenamenului de neutralizare.

Studiul vederii binoculare poate fi realizat şi în spațiul liber cu ajutorul sticlelor striate Bagolini, haploscopului de fază şi stereoproiectorului în lumină polarizată. Față de metodele clasice, aceste procedee prezintă o serie de avantaje:

-evidențiază participarea fiecărui ochi la vederea binoculară, realizând o disociație cât mai mică;

-solicită fuziunea prin teste care au puncte comune pentru ambii ochi;

-plasează subiectul în condițiile vieții obişnuite fără aparate interpuse.

Scanned with OKEN Scanner

Testul cu prisme de 4 dioptrii relevă fenomenul de neutralizare în microstrabisme. Prisma este plasată cu baza temporal în faţa ochiului drept. Aceasta deplasează imaginea retiniană spre temporal.

Pentru a prelua fixaţia cu macula, ochiul va efectua o mişcare de adducţie (spre stânga). Ochiul stâng va acompania ochiul drept făcând o mişcare de abducţie. Deoarece imaginea nu se mai formează pe macula ochiului stâng acesta va efectua o mişcare (de convergenţă fuzională) spre dreapta. În cazul în care există un microstrabism cu un scotom de neutralizare la ochiul drept, nu se va mai produce mişcarea de versiune spre stânga. Dacă microstrabismul cu scotom de neutralizare este localizat la ochiul stâng, nu va mai fi observată mişcarea de redresare spre dreapta a ochiului stâng.

Testul cu postimagini arată starea celor două fovei. Fovea dreaptă este stimulată de o lumină strălucitoare verticală, iar cea stângă de o lumină orizontală. Pacientul va desena imaginile. Dacă cele două postimagini sunt văzute ca o cruce înseamnă că există corespondenţă retiniană normală (fig. X.10).



Fig.X.10. Testul cu post imagini: a)corespondenţă retiniană normală, b)corespondenţă retiniană anormală în esotropie, c)corespondenşă retiniană anormală în exotropie

Atunci când corespondenţa retiniană este anormală, cele două imagini nu se încrucişează (postimaginea văzută de ochiul drept este mai la stânga – aspect ce corespunde esotropiei sau la dreapta – aspect ce corespunde exotropiei).

Testul cu sticlă roşie este testul cel mai simplu pentru evidenţierea diplopiei şi stabilirea muşchiului care provoacă strabismul paralitic şi diplopia. Pacientul ţine o sticlă roşie în faţa ochiului drept şi priveşte cu ambii ochi o lumânare pe care examinatorul o prezintă de la distanţa de 5 m şi o va orienta ulterior în cele opt poziţii diagnostice ale privirii. Bolnavul cu diplopie vede două lumini, una albă şi una roşie. Când lumânarea roşie este percepută la dreapta celei albe (deci de aceeaşi parte cu sticla roşie) dipiopia este *homonimă (descrucişată)*; când este percepută la stânga, diplopia este *heteronimă (încrucişată)*. În continuare examinatorul va deplasa lumînarea în cele 8 poziţii diagnostice, urmând ca pacientul să precizeze în ce direcţie se măreşte distanţa dintre lumânări. Distanţa este maximă în direcţia câmpului de acţiune a muşchiului paralizat.

Diplopia heteronimă apare în strabismele divergente paralitice; rezultă că deviaţia este cauzată de paralizia unuia dintre muşchii adductori şi anume drepţii interni şi drepţii verticali. În paralizia muşchiului drept intern distanţa între lumânarea roşie şi cea albă se măreşte în adducţie; pentru dreptul superior în sus şi în abducţie, iar pentru dreptul inferior în jos şi în abducţie.

Diplopia homonimă apare în strabismele paralitice convergente cauzate de paralizia abductorilor (drept extern şi oblici). În paralizia dreptului extern diplopia se accentuează în abducţie; pentru oblicul mare în jos şi în abducţie, iar pentru oblicul mic în sus şi în adducţie.

Dezavantajul major al examinării constă în faptul că este un test exclusiv subiectiv în care interpretarea se face pe baza datelor relatate de pacient şi ca urmare nu poate fi utilizat la copiii mici.

Scanned with OKEN Scanner

MANEVRE OFTALMOLOGICE

INSTILAȚII OCULARE

Majoritatea medicamentelor utilizate în oftalmologie sunt soluții lichide sau suspensii, numite coliruri. Acestea se administrează la pacienți sub forma instilațiilor oculare conjunctivale.

Colirurile utilizate se folosesc pentru:

- *tratament*: antibiotice, antivirale, antiparazitare, antiinflamatorii, cicloplegice, miotice, coliruri cicatrizante etc.
- *diagnostic*: fluoresceină, roz-Bengal etc.
- *anestezie*: xilină, tetracaină, novesin etc.

Ele sunt absorbite la nivelul conjunctivei, dar şi mai departe pe traiectul eliminării lacrimale, în special la nivelul mucoasei nazale care este foarte bine vascularizată. În acest fel medicamentele instilate vor avea o concentrație maximă la nivelul globului ocular şi anexelor lui, dar o anume cantitate va putea fi detectată sistemic. De aceea trebuie avut în vedere că absorbția sistemică a unor droguri predispune la apariția unor efecte secundare uneori periculoase. De exemplu instilațiile de agenți adrenergici (fenilefrină, adrenalină etc) pot determina la hipertensivi crize de hipertensiune arterială; betablocantele pot determina la astmatici crize de bronhospasm.

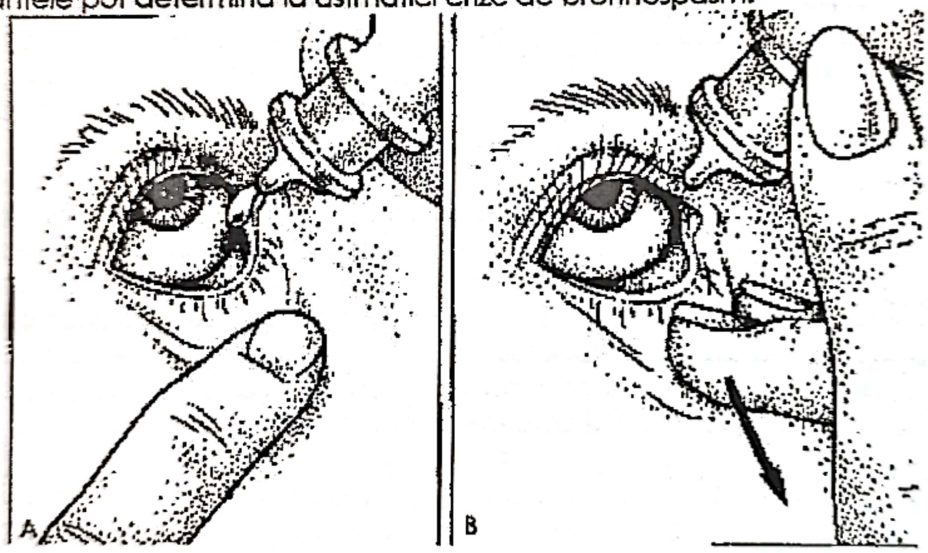

Fig.XI.1. Tehnica instilațiilor oculare

Tehnică

Înainte de instilare trebuie verificat dacă flaconul conține substanța dorită, dacă aceasta arată macroscopic nealterată, dacă nu are data de valabilitate depăşită. De asemenea vom controla dacă medicamentul nu este contraindicat pacientului în cauză.

Vom explica pacientului că picăturile pot induce o senzație de usturime, uşoară încălzire sau arsură care este tranzitorie.

Pacientul este plasat în poziție şezândă sau culcat, cu ochii deschişi şi privirea ridicată (fig.XI.1). În acest fel pacientul favorizează pe de o parte expunerea fundului de sac conjunctival inferior, iar pe de altă parte evită reflexul de apărare (clipitul şi mişcarea capului). Trăgând uşor în jos pleoapa inferioară cu mâna liberă sau cu degetul mic al

Scanned with OKEN Scanner

mâinii care ţine flaconul, deschidem fundul de sac conjunctival inferior. La persoanele anxioase este nevoie să imobilizăm şi pleoapa superioară pentru a învinge blefarospasmul. Apoi strângem flaconul pentru a instila una - două picături. Nu vom instila mai multe picături imediat, deoarece următoarele picături le spală pe primele şi nu vom creşte eficacitatea terapeutică. De asemenea, trebuie să respectăm un interval de minim 3-5 minute între instilaţiile unor coliruri diferite, pentru a permite absorbţia lor completă.

Pentru a limita efectele adverse sistemice, dar şi pentru a creşte remanenţa în sacul conjunctival, vor fi obstruate căile lacrimale. Obstrucţia va fi realizată prin pensarea simultană cu degetul mare şi cel arătător a cantusului intern şi a regiunii adiacente. Prin aceasta se blochează punctele lacrimale, canaliculii lacrimali şi sacul lacrimal. Durata ocluziei este de 3-5 minute.

Complicaţii:

- alergice: dacă pacientul este alergic la constituenţii colirului sau substanţele conservante;
- infecţioase: prin atingerea cu flaconul a ochiului sau anexelor la mai mulţi pacienţi;
- reflexe vagale: pot apare în general la persoanele foarte anxioase. În aceste cazuri vom acţiona rapid prin:
  - aşezarea pacientului în poziţie Trendelenburg;
  - monitorizarea semnelor vitale.

Dilatarea sectorială a pupilei

În cazul pacienţilor cu glaucom cu unghi îngust este necesară examinarea papilei nervului optic, dar dilatarea pupilei la aceşti pacienţi este contraindicată datorită posibilităţii închiderii totale a unghiului şi producerii unui atac acut de glaucom. Din această cauză vom executa o dilatare parţială a pupilei, de obicei în sectorul superior şi în sectorul inferior, lăsând nealterat drenajul în părţile laterale.

Tehnică

1. Se îmbibă cu fenilefrină un ţigaret de vată pe care-l vom aplica pe conjunctiva perilimbică inferioară 15-20 secunde în timp ce pacientul este rugat să privească în sus iar noi tragem de pleoapa inferioară în jos. Folosind un alt ţigaret înmuiat în substanţă rugăm pacientul să privească în jos, iar noi tragem de pleoapa superioară în sus pentru a aplica ţigaretul perilimbic la ora 12. Îmbibarea ţigaretului nu trebuie să fie excesivă pentru ca surplusul de substanţă să nu fie antrenat de lacrimi şi să determine o dilatare totală a pupilei. Vom monitoriza pacientul timp de 15 minute şi eventual, dacă este necesar vom repeta procedeul.

2. Folosim o hârtie Whatman umectată pe primii 5 mm în fenilefrină 2.5% sau epinefrină 1% şi o suspendăm de pleoapa inferioară în dreptul limbului la ora 6. Vom ţine 30 secunde pentru fenilefrină şi 1 minut pentru epinefrină.

Administrarea picăturilor de către pacient la domiciliu

Vom sfătui pacientul să-şi spele mâinile şi să verifice eticheta flaconului înainte de procedură. Pacientul se va aşeza pe un scaun în faţa unei oglinzi şi va apleca capul uşor spre spate şi de partea opusă ochiului de instilat. Cu mâna stângă va trage în jos pleoapa inferioară pentru a deschide fundul de sac conjunctival, iar cu mîna dreaptă va picura din flacon.

APLICAREA UNGUENTELOR ÎN SACUL CONJUNCTIVAL

O serie de substanţe pot fi aplicate sub formă de unguente în scop terapeutic direct pe suprafaţa conjunctivală. Dintre cele mai utilizate amintim: antibiotice, antivirale, lacrimi artificiale, antiinflamatorii etc.

Scanned with OKEN Scanner

Tehnică

Verificăm eticheta tubului pentru a ne asigura dacă este medicamentul dorit şi dacă este în perioada de garanţie.

Pacientul este plasat în poziţie culcată sau şezândă cu capul în uşoară hiperextensie. Dacă este anxios, este bine să instilăm la început o picătură de anestezic de suprafaţă, după care aşteptăm 3-5 minute şi apoi vom introduce unguentul în sacul conjunctival.

Rugăm pacientul să se uite în sus, iar noi ciupim pleoapa inferioară de mijlocul ei trăgând-o puţin spre înafară. În fundul de sac astfel deschis, vom aplica unguentul pe o lungime de1-2 centrimetri. Eliberăm apoi pleoapa lent şi solicităm pacientului să-şi menţină fanta palpebrală închisă câteva minute.

Precauţii

- atenţie la contraindicaţiile individuale ale medicamentelor;
- nu trebuie pus prea mult unguent pentru a nu face dificilă deschiderea ulterioară a pleoapelor;
- când tragem pleoapa superioară peste cea inferioară trebuie avut grijă să nu suprapunem pleoapele deoarece cilii pleoapei inferioare prinşi sub pleoapa superioară pot determina eroziuni corneene.

Aplicarea unguentelor conjunctivale de către pacient la domiciliu

În faţa oglinzii, pacientul va lăsa uşor capul pe spate şi de partea opusă ochiului de aplicat. Apoi trage cu mâna stângă pleoapa inferioară în jos şi cu mâna dreaptă presează tubul cu unguent. O altă manieră este de a aplica pe degetul arătător al mâinii drepte unguentul pe care apoi îl va depune în fundul de sac inferior.

Aplicarea unguentelor pe marginea pleoapelor

Aplicarea unguentelor pe marginea pleoapelor constituie modalitatea terapeutică cea mai utilizată în majoritatea bolilor palpebrale. Unguentele aplicate pe marginea ciliară se comportă ca rezervoare, oferind, prin topire lentă, niveluri de concentraţie crescute timp mai îndelungat. De asemenea tehnica este indicată pacienţilor cu inabilităţi de manualitate.

Tehnică

Vom aplica unguentul pe indexul mâinii drepte sau pe un beţişor cu vată în vârf; apoi pe pleoapa închisă se va aplica din unghiul intern spre cel extern, lăsând eventual un mic surplus la nivelul cantusului extern.

PANSAMANTELE OCULARE

Clasificare: ocluzive, compresive, uscate, umede, directe.

Indicaţii

Pansamentele ocluzive sunt indicate în foarte multe circumstanţe: boli ale polului anterior, postoperator, după traumatisme oculare, paliativ în keratita lagoftalmică, terapie ocluzivă în ambliopie.

Pansamentele compresive sunt indicate în: hemoragii oculare, soluţii de continuitate oculară, atalamii postoperatorii persistente etc.

Pansamentele uscate sunt cele mai folosite. Pansamentele umede se aplică în cazul contuziilor, arsurilor palpebrale, sau după injecţiile oculare. Mai rar se aplică pansamente umezite cu dezinfectante (rivanol, dakin etc) sau antibiotice pe leziuni cutanate superficiale suprainfectate.

Tehnică

Aşezăm pacientul în poziţie şezândă şi-l rugăm să lase uşor capul pe spate şi să închidă ochii. Vom şterge tegumentele palpebrale şi perioculare cu un tampon de vată cu alcool pentru dezinfecţie şi pentru a degresa pielea în ideea unei aderenţei mai bune

Scanned with OKEN Scanner

a leucoplastului. Aplicăm apoi, după cum globul ocular este normal situat în orbită sau enoftalm, unul sau mai multe pansamente oculare ovale, peste care trecem o bandă de leucoplast oblic din regiunea supero-internă sprâncenară până spre lobul urechii (fig.XI.2)

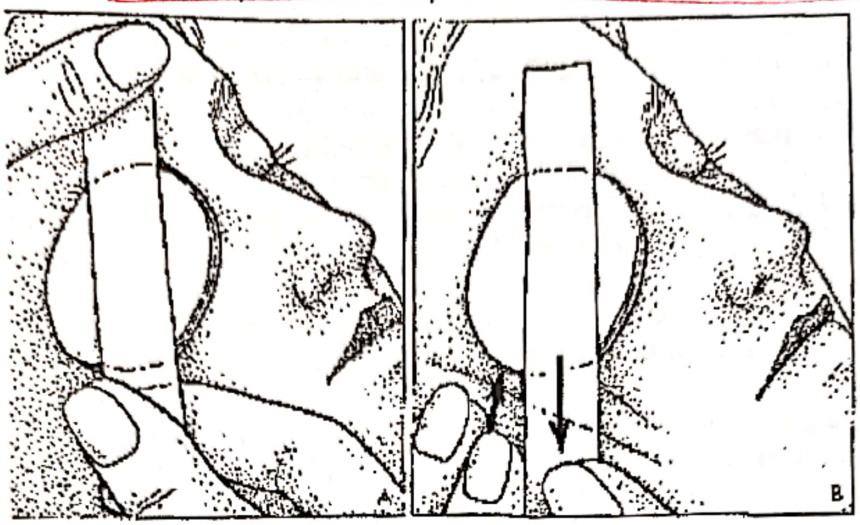

Fig.XI.2. Tehnica pansamentelor oculare

Pansamentele directe au aceleaşi indicatii ca şi cele ocluzive, ele însă nu folosesc pernuţe de vată ci numai leucoplast aplicat direct pe piele. Pentru aplicarea unui astfel de pansament rugăm pacientul să închidă ochii. Pe pielea pleoapei superioare se pun două benzi orizontale, suprapuse de leucoplast. O a treia bandă de leucoplast se pune vertical plecând de pe suprafaţa benzilor orizontale şi ajungând până la pleoapa inferioară.

Pansamentul compresiv necesită mai multe pernuţe cu vată şi aplicarea mai multor benzi de leucoplast în diagonală (una dreptă şi altele puţin mai lateral, uşor curbate cu concavitatea spre cea centrală). Dacă este nevoie de o compresiune mai mare se poate trage peste leucoplast o faşă în diagonală peste cap.

Contraindicaţii

Pansamentele ocluzive nu vor fi menţinute timp îndelungat, ci numai până la epitelizarea corneei, pentru a permite ochiului propria sa igienă prin lăcrimare şi clipit.

Atenţie la alergiile ce pot apare la leucoplast.

EXTRAGEREA CORPILOR STRĂINI CORNEENI

Corpii străini corneeni determină simptome variate incluzând durere, senzaţie de corp străin, fotofobie, scăderea vederii, blefarospasm, lăcrimare. Rareori putem avea surpriza unui corp străin cornean asimptomatic.

Vom face o anamneză detaliată privind natura corpului străin, circumstanţele accidentului şi mecanismul producerii. Cei mai frecvenţi corpi străini provin de la sudură, polizor, aşchiere, lovituri metal pe metal. Pacientul va fi examinat la lampa cu fantă pentru a stabili localizarea corpului străin şi pentru a depista eventuale leziuni asociate ale altor structuri oculare. De obicei corpii străini corneeni se opresc în membrana Bowman, datorită consistenţei ei crescute.

Atunci când suspectăm o plagă penetrantă a globului ocular vom efectua testul Seidel precum şi investigaţii paraclinice adecvate (radiografii, tomografie axială computerizată, ecografii oculare).

Tehnică

Instilăm un anestezic de suprafaţă în fundul de sac conjunctival pentru a reduce clipitul reflex.

Scanned with OKEN Scanner

Detaşarea prin irigaţie: rugăm pacientul să lase capul pe spate, ridicăm pleoapa superioară şi aplicăm cu seringa un jet de soluţie salină la baza corpului străin. Dacă acesta se detaşează în fundul de sac conjunctival, îl vom recupera cu ajutorul unui betişor cu vată în vârf. Dacă nu se detaşează trecem la etapa următoare.

Detaşarea cu ajutorul unui ac de corp străin: aşezăm pacientul la biomicroscop şi-l sfătuim să fixeze cu ochiul congener testul luminos al aparatului în poziţia favorabilă expunerii centrale a corpului străin (fig.XI.3).

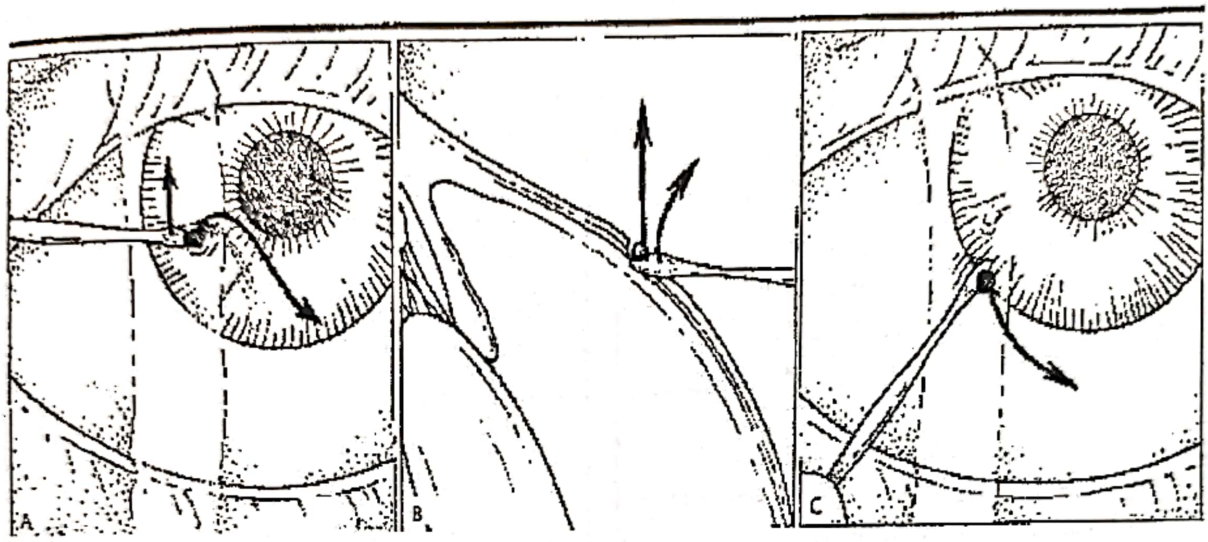

Fig.XI.3. Tehnica extracţiei corpilor străini corneeni cu ajutorul acului de corp străin

Cu mâna dominantă se ia acul de corp străin. Sprijinim cotul pe un suport, sau degetele 4 şi 5 pe regiunea zigomatică a pacientului. Putem să fixăm pleoapele cu mâna nedominantă, sau mai indicat să beneficiem de ajutorul unui asistent. Plasând lumina aparatului tangenţial, se introduce vârful acului sub corpul străin şi se detaşează prin mişcări de lateralitate. După corpii străini metalici rămân de obicei zone de rugină care sunt greu de curăţit. Pentru curăţirea acestor zone se pot folosi freze speciale care polisează foarte fin suprafaţa cu rugină a craterului.

Mulţi din corpii străini ajung pe cornee fierbinţi sau incandescenţi, motiv pentru care corneea adiacentă prezintă un grad variat de edem şi este mai fragilă. De asemenea, cu cât pacienţii se adresează mai târziu medicului, cu atât zona de edem este mai mare şi pot apărea reacţii uveale de diferite grade.

După detaşarea corpului străin se vor administra coliruri cu antibiotice, cicatrizante, eventual atropină şi antiinflamatorii nesteroidiene (dacă există reacţie uveală). Se aplică un pansament ocluziv şi se examinează pacientul zilnic până la reepitelizarea completă a zonei.

Complicaţii:

-suprainfecţia bacteriană sau fungică (atenţie la traumatismele cu fragmente vegetale);

-reacţia uveală de diverse grade;

-descemetocel sau perforaţia globului ocular. Pacientul acuză durere lancinantă iar examenul obiectiv relevă micşorarea profunzimii camerei anterioare până la dispariţie şi eventual scurgerea umorii apoase prin perforaţie. În acest caz se recomandă instilaţii frecvente cu antibiotice şi atropină, pansament ocluziv şi urmărire zilnică. Atunci când perforaţia este mai mare se poate acoperi cu un adeziv (cianoacrilat sau Tisucol) sau se practică keratoplastie în scop tectonic.

Corpii străini penetranţi, inclavaţi în cornee trebuie extraşi în sala de operaţie cu multiple precauţii.

Scanned with OKEN Scanner

EXTRAGEREA CORPILOR STRĂINI CONJUNCTIVALI

Corpii străini se observă relativ uşor pe fondul alb al sclerei sau pe suprafaţa conjunctivei, localizarea cea mai frecventă fiind pe conjunctiva palpebrală superioară.

Pentru depistarea corpilor străini este necesară eversia simplă sau dublă a pleoapei superioare. Uneori corpul străin se ascunde într-un fald al conjunctivei sau într-o colecţie
de mucus, de aceea este bine ca după eversia pleoapei să se cureţe suprafaţa conjunctivei cu un beţişor cu vată (fig.XI.4).

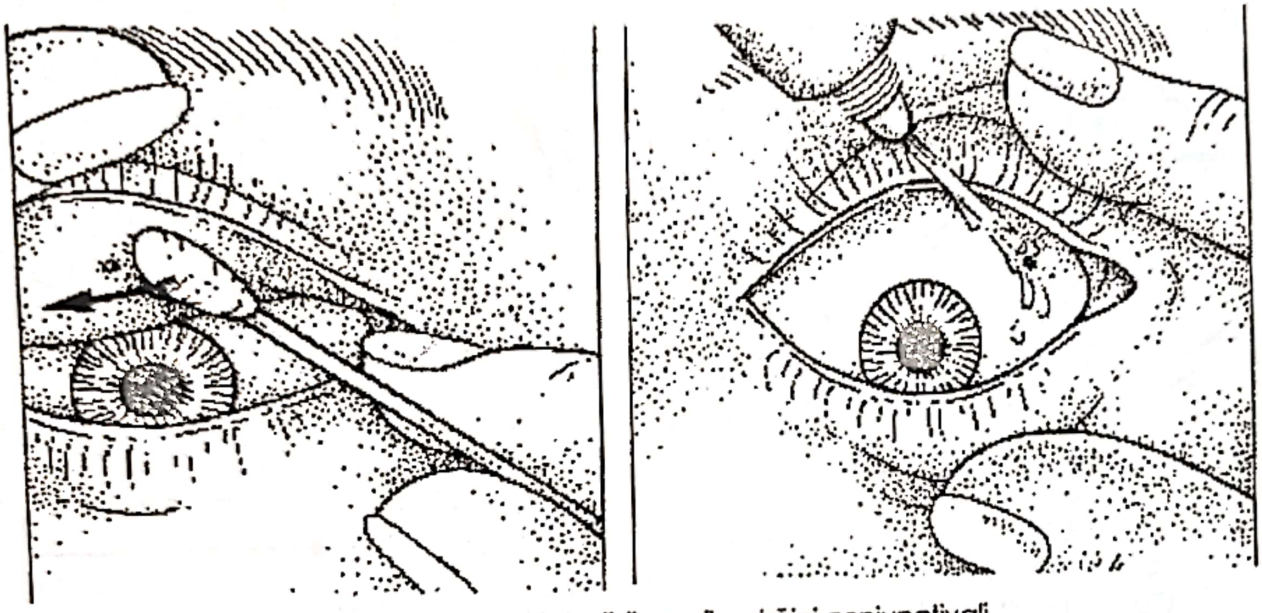

Fig.XI.4 Tehnica detaşării corpilor străini conjunctivali cu beţişorul cu vată şi prin spălătură cu ser fiziologic

La examenul conjunctivei (cu lupa sau la biomicroscop), se stabileşte localizarea, numărul, forma şi gradul de inclavare a corpilor străini după care detaşarea se poate face prin spălătură conjunctivală, cu un beţişor cu vată, ac de corp străin sau pensă.

Anestezia locală este indicată numai atunci când durerea şi blefarospasmul sunt foarte intense. Se impune o examinare corectă şi completă care să permită extragerea tuturor corpilor străini (conjunctivali, corneeni etc.)

Tehnica de detaşare a corpilor străini conjunctivali este identică cu cea pentru corpii străini corneeni.

După extragerea corpilor străini se recomandă administrarea locală de antibiotice (coliruri sau unguente), cicloplegice (atunci când leziunile corneene sunt importante) şi, eventual aplicarea unui pansament ocluziv.

EVERSAREA PLEOAPEI SUPERIOARE

Indicaţii

Întoarcerea pleoapei superioare se efectuează când trebuie să examinăm conjunctiva pleoapei superioare. Cele mai frecvente circumstanţe sunt: corp străin conjunctival sau senzaţie de corp străin, conjunctivită primăvăratecă, conjunctivită gigantopapilară, fitarea şi urmărirea toleranţei lentilelor de contact etc.

Tehnică

Pentru întoarcerea pleoapei superioare se pot folosi: degetele, beţişor cu vată în vârf, depărtător Desmarres (fig. XI.5).

Când pacientul este anxios vom face o anestezie de suprafaţă prin instilaţii conjunctivale timp de 3-5 minute.

Scanned with OKEN Scanner

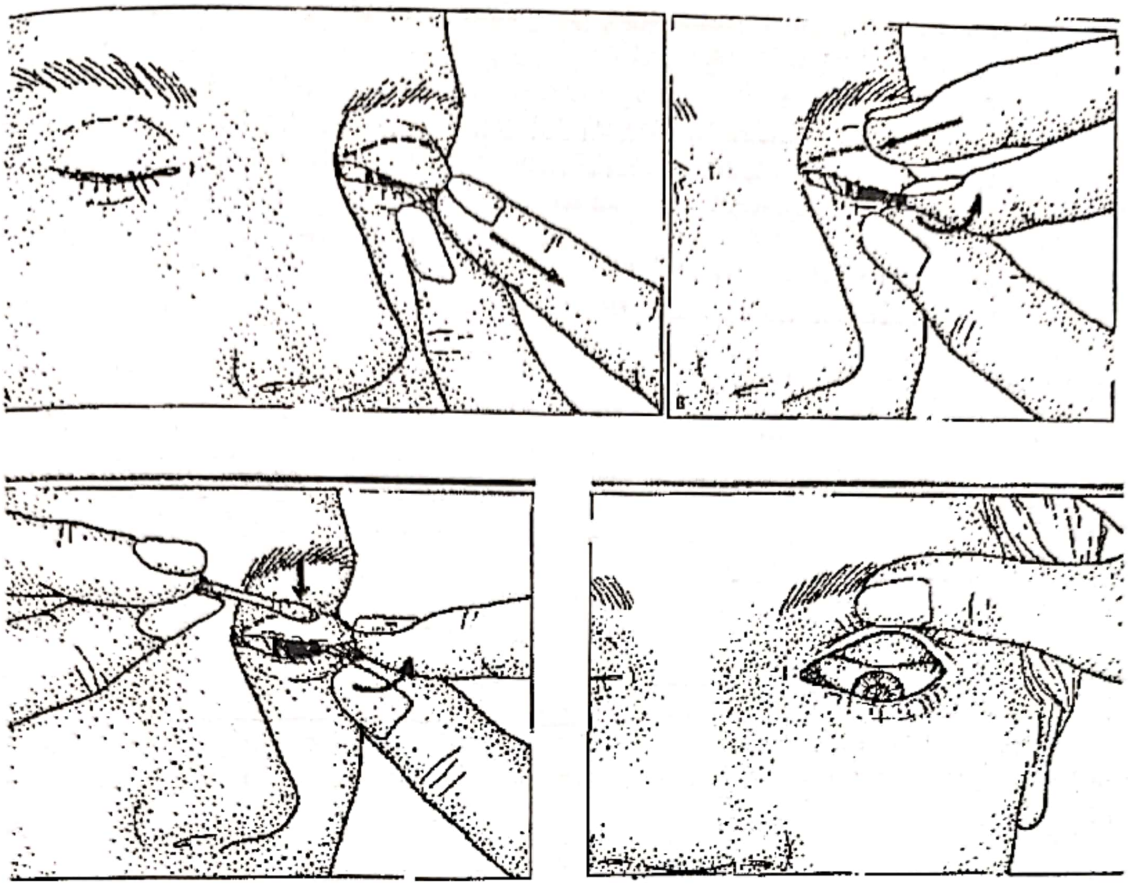

Fig.XI.5. Tehnica eversării pleoapei superioare

Pacientul aşezat pe scaun în faţa biomicroscopului este rugat să lase puţin capul pe spate şi să privească în jos. Vom prinde între degetul mare şi arătător genele pleoapei superioare trăgându-le în jos şi în afară. Apoi cu degetul mijlociu al aceleiaşi mâini (degetul mare al celeilalte mâini, beţişor cu vată în vârf, depărtător Desmarres) apăsăm în pliul de flexie al pleoapei în jos în timp ce simultan ridicăm genele în sus. Când genele sunt scurte vom prinde uşor pielea marginii ciliare a pleoapei. După examinare revenirea pleoapei în poziţie normală se produce spontan prin reflexul de clipit, în caz contrar împingem cu degetele marginea ciliară a tarsului în jos.

Uneori este necesară examinarea conjunctivei palpebrale posterioare (corpi străini conjunctivali, irigaţie conjunctivală). Pentru aceasta vom practica dubla pliere a pleoapei superioare. În acest caz se utilizează un depărtător Desmarres cu care vom întoarce pleoapa superioară, după care se depărtează Desmarres-ul spre anterior descoperind astfel conjunctiva palpebrală posterioară şi fundul de sac conjunctival superior. O altă metodă constă în eversarea cu degetele a pleoapei superioare după care vom aplica depărtătorul Desmarres şi vom ridica cu totul pleoapa superioară etalând fundul de sac conjunctival superior.

SPĂLĂTURA SAU IRIGAREA CONJUNCTIVALĂ

Indicaţii

Cele mai frecvente indicaţii sunt: tratamentul arsurilor chimice, corpii străini conjunctivali, eliminarea secreţiilor mucoase şi mucopurulente abundente, spălarea excesului de substanţă vâscoasă după aplicarea lentilei Goldmann (sau similare). Spălăturile în cazul arsurilor chimice trebuie făcute cât mai curând după accident. Se utilizează serul fiziologic, soluţia Ringer, soluţia salină balansată (BSS), glucoză, chiar apă

Scanned with OKEN Scanner

potabilă, dar în nici un caz substanțe neutralizante care nu pot fi dozate corect și determină leziuni mai importante.

Tehnică

Pacientul așezat pe scaun cu capul lăsat pe spate sau culcat pe canapea va înclina ușor capul de partea ochiului afectat pentru ca soluțiile utilizate să se scurgă temporal și pentru a nu reflua spre ochiul congener.

Se vor instila câteva picături de anestezic atât pentru diminuarea durerii cât și pentru limitarea reflexului de clipit.

Se plasează temporal o tăviță renală sau un câmp pentru a absorbi lichidul de spălătură.

Rugăm pacientul să privească în sus și noi, trăgând de pleoapa inferioară în jos deschidem fundul de sac inferior executând în același timp spălătura cu ajutorul unui flacon sau a unei seringi cu canulă. Apoi rugăm pacientul să privească în jos și întoarcem pleoapa superioară după care efectuăm irigația continuă în jet a conjunctivei. În aceeași manieră rugăm pacientul să privească la dreapta și apoi la stânga pentru a etala conjunctiva nazală și temporală.

În cazul arsurilor grave se vor folosi mai multe flacoane de lichid, irigând continuu timp de 15-30 minute și repetând procedura în timpul primelor ore de la accident. În pauze vom determina pH-ul conjunctival cu ajutorul unor benzi de hârtie specială. Irigația încetează numai după ce se constată o neutralizare a pH-lui conjunctival.

Dacă irigația durează mai mult timp se poate utiliza o pungă sau un flacon de soluție și un tub de la un perfuzor prin care modulăm un jet continuu de soluție.

TESTUL SCHIRMER

Testul Schirmer determină cantitativ secreția lacrimală. Testul este folositor în stabilirea diagnosticului unor maladii când este coroborat cu datele oferite de alte teste și cu o anamneză atentă.

Există trei variante ale testului Schirmer:

1. testul Schirmer I măsoară secreția bazală și reflexă;
2. testul secreției bazale (cu anestezia prealabilă a conjunctivei);
3. testul Schirmer II măsoară secreția reflexă (anestezia conjunctivală + iritarea mucoasei nazale).

Indicații

Testele se recomandă când suspectăm hiposecreție lacrimală de diverse etiologii. Mai rar sunt utilizate la pacienți cu lăcrimare excesivă datorită unor iritații oculare.

Tehnică

Testul Schirmer se practică înaintea aplanotonometriei sau altor proceduri care irită corneea.

Testele utilizează benzi tipizate de hârtie de filtru Whatman Nr. 41 care au dimensiunile de 5 x 40 mm. Testele sunt livrate în pungi sterile cu două benzi notate cu R (dreapta) și L (stânga). Fiecare bandă are un capăt rotunjit de 5 mm, separat prin formă sau printr-o dungă colorată transversală, ce indică segmentul care trebuie pliat și introdus în sacul conjunctival. Restul benzii este marcat în milimetri pentru a putea măsura rapid zona umectată de lacrimi.

Pacientul este comod așezat pe scaun într-o cameră cu lumină redusă. Vom lua hârtia notată cu R, îi pliem capătul nemarcat și apoi tragem de marginea pleoapei inferioare agățând banda pliată în treimea externă a pleoapei (fig.XI.6). Același lucru îl facem cu banda L pentru ochiul stâng. Din acest moment începem cronometrarea, care va dura 5 minute. Pacientul rămâne cu ochii deschiși și poate clipi liber, sau dacă suportă mai greu va închide încet pleoapele pe toată durata testului. La sfârșitul celor 5 minute citim zona umectată și scoatem benzile de hârtie din sacul conjunctival.

Scanned with OKEN Scanner

În cazul testării secreției bazale se face inițial o anestezie conjunctivală prin instilații timp de 3-5 minute, apoi procedura decurge identic cu cea descrisă mai sus.

Pentru testul Schirmer II se efectuează procedura separat pentru fiecare ochi. Se practică anestezia conjunctivei, se agață benzile de hârtie pe marginea pleoapei și se începe cronometrarea. Imediat cu un bețișor cu vată în capăt iritām narina ipsilaterală timp de 10-15 secunde. După 2 minute citim lungimea umectată a benzii.

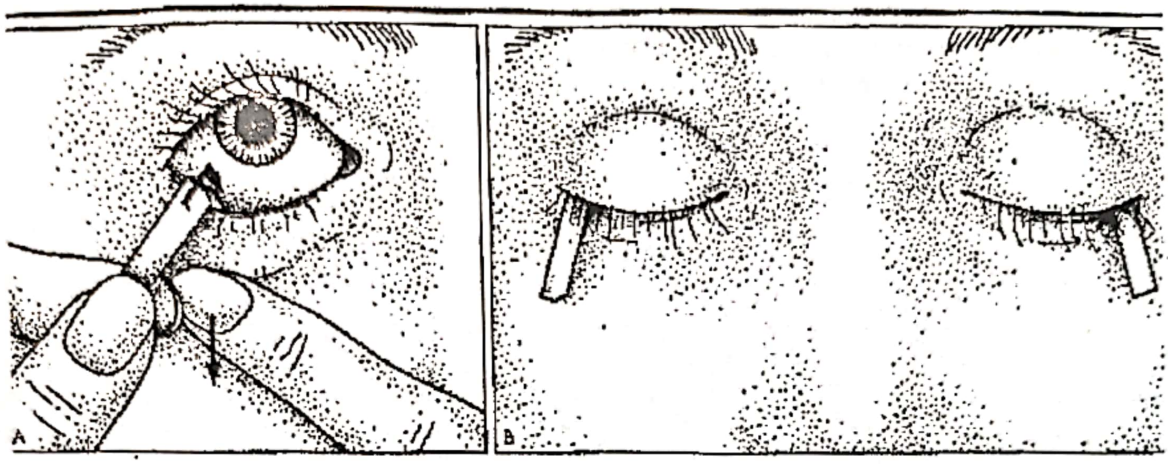

Fig.XI.6. Testul Schirmer

Interpretare

La normal se umectează 10-30 mm din banda de hârtie pentru testele Schirmer I și testul secreției bazale. Valorile cuprinse între 5-10 mm se situează în zona de suspiciune și testele vor fi repetate. Dacă umectarea a fost sub 5 mm se consideră testul pozitiv sugerând hiposecreția lacrimală.

Dacă testul Schirmer I este pozitiv nu mai este necesar să efectuăm testul secreției bazale. Dacă la testul Schirmer I hârtia s-a umectat mai mult de 10 mm, se poate face testul secreției bazale pentru a determina care este componenta reflexă și care este cea bazală. Testul Schirmer I normal asociat cu testul anormal al secreției bazale este sugestiv pentru o keratoconjunctivită sicca sau pseudoepiforă.

Testul Schirmer II este considerat normal la valori de peste 15 mm în 2 minute. Ar trebui să existe o diferență evidentă între testul Schirmer II și testul secreției bazale dacă reflexele secretorii sunt normale.

Rezultatele testelor prezentate sunt heterogene și nu sunt perfect reproductibile, ceea ce sugerează necesitatea stabilirii diagnosticelor pe baza coroborării datelor oferite de examene clinice și paraclinice variate.

PALPAREA SACULUI LACRIMAL

Indicații

Palparea sacului lacrimal se recomandă în evaluarea obstrucției căilor de excreție lacrimale (puncte lacrimale, canaliculi lacrimali, sac lacrimal, canal lacrimo-nazal) de diverse etiologii.

Tehnică

Pacientul stă culcat sau în poziție șezândă, regiunea cantusului intern este bine luminată, iar examinatorul apasă cu degetul sau cu ajutorul unui bețișor cu vată extern de cantusul medial, executând un ușor masaj. Se urmărește dacă prin punctele lacrimale refluează mucus, puroi, sânge etc.

Interpretare

Refluarea de mucus sau de puroi certifică obstrucția cu sau fără infecție a canalului lacrimo-nazal. Prezența fenomenelor inflamatorii locale acute sugerează

Scanned with OKEN Scanner

diagnosticul de dacriocistită acută. Confirmarea o vom avea după irigarea şi eventual cateterismul căilor lacrimale.

IRIGAREA ŞI CATETERIZAREA CĂILOR LACRIMALE

Indicaţii

Irigarea căilor lacrimale este indicată în prezenţa epiforei continue sau intermitente, datorită unui blocaj organic sau funcţional al canalului lacrimo-nazal. Dilatarea şi irigarea căilor de excreţie a lacrimilor va defini, de multe ori, natura obstacolului. Uneori procedura determină dezobstruarea căilor, căpătând valoare terapeutică.

Irigarea căilor lacrimale se poate efectua în mod profilactic înaintea intervenţiilor chirurgicale oculare pentru aseptizarea acestor posibile rezervoare de germeni.

Tehnică

Instrumentele necesare sunt: dilatator al punctului lacrimal, sonde Bowman, canulă de irigaţie lacrimală, seringă. Dilatatorul este un instrument metalic, tronconic la vârf, care pătrunde în punctul lacrimal (care are un diametru mai mic decât canaliculul lacrimal) şi-l dilată datorită suportului elastic din jurul ostiumului. Sondele Bowman sunt calibrate cu diverse diametre şi sunt utilizate la cateterizarea şi dilatarea căilor lacrimale. Canula de irigaţie are o formă specială, fiind tronconică la vârf sau având un traiect iniţial de 1 cm cu calibru mai mic decât restul canulei pentru a favoriza etanşeitatea şi a evita refluarea lichidului de irigatie pe lângă corpul canulei la nivelul punctului lacrimal.

Pacientul este culcat sau aşezat pe un scaun, cu capul uşor aplecat pe spate. Se instilează anestezic în fundul de sac conjunctival inferior în mod repetat timp de 3-5 minute şi se irigă conjunctiva pentru îndepărtarea secreţiilor (fig.XI.7). Se execută dezinfecţia tegumentelor palpebrale cu alcool iodat sau betadină.

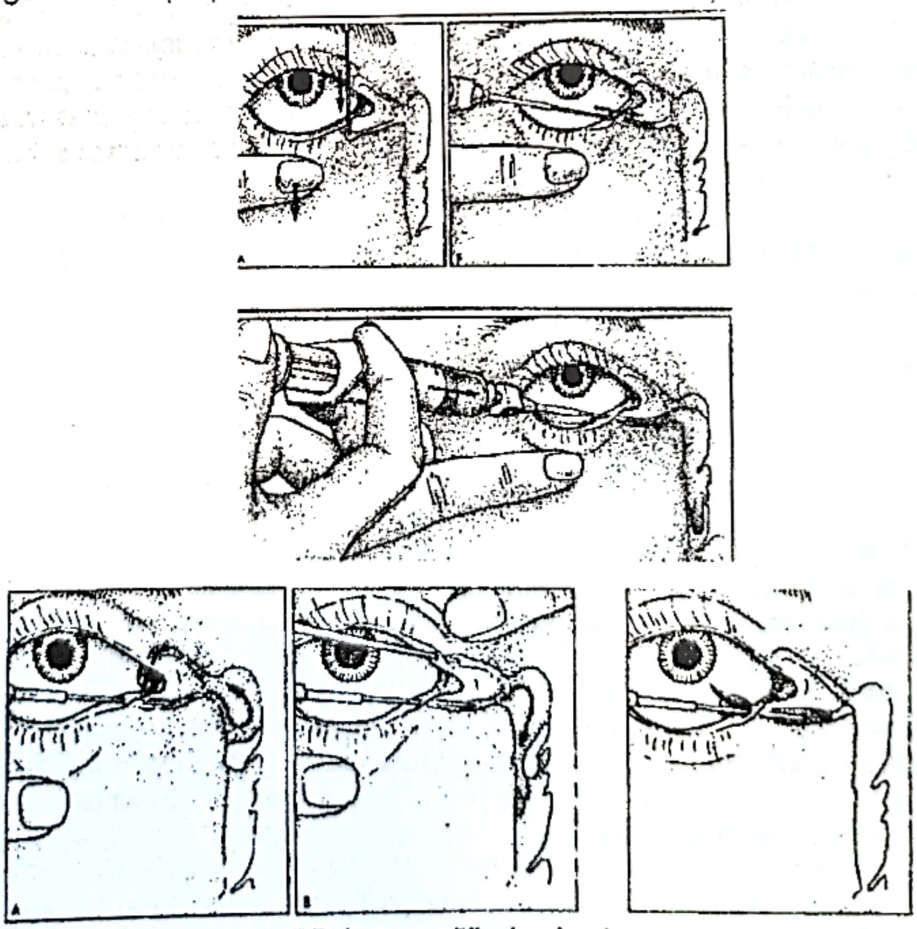

Fig.XI.7:Irigarea căilor lacrimale

Scanned with OKEN Scanner

Cu policele mâinii nedominante tracţionăm de pleoapă temporal pentru a expune punctul lacrimal. Cu mâna dominantă vom manevra pe rând instrumentele descrise mai sus. La început se realizează o dilatare a punctului lacrimal introducând dilatatorul în poziţie verticală şi perpendicular pe marginea ciliară a pleoapei aproximativ 2mm. Apoi se introduce canula specială şi se irigă căile lacrimale cu ser fiziologic, soluţii dezinfectante sau chiar antibiotice. Când căile sunt permeabile pacientul va simţi lichidul de irigaţie în gât. Când căile nu sunt permeabile se efectuează cateterismul lor atent cu ajutorul sondelor Bowman, începând cu diametrele mai mici şi încheind cu cele mai mari. Când executăm cateterismul vom ţine seama de anatomia căilor lacrimale adaptată la dimensiunile faciale ale pacientului. Se introduce sonda vertical 2 mm, apoi se orientează orizontal, paralel cu marginea ciliară a pleoapei pe o lungime de circa 10 mm până simţim că am atins peretele osos al aripei nasului. În acest moment inflectăm sonda în jos, înăuntru şi îndărăt pentru a cateteriza canalul lacrimo-nazal. Dacă la spălătură lichidul refluează prin celălalt canalicul, vom bloca punctul lacrimal superior şi vom creşte presiunea de irigare (fără a forţa excesiv), tentând astfel dezobstrucţia căilor.

Interpretare

Atunci când căile sunt permeabile, pacientul va simţi lichidul de irigaţie în gât.

Dacă este nevoie de o presiune crescută pentru a iriga, înseamnă că există un blocaj parţial şi atunci vom proceda la cateterismul căilor.

În situaţia când lichidul refluează prin punctul lacrimal opus, înseamnă că există un obstacol pe traiectul canalului lacrimo-nazal.

Refluarea lichidului pe lângă canulă semnifică obstrucţia canaliculului lacrimal respectiv.

Complicaţii

Disconfortul şi durerea sunt prezente la mulţi pacienţi. Trebuie explicate înainte de procedură toate inconvenientele şi efectuată o anestezie locală topică cât mai bună.

Manipularea incorectă a instrumentelor poate crea căi false, moment în care pacientul acuză o durere vie, iar prin canalicul se scurge sânge proaspăt. Se va tampona şi pansa compresiv pentru câteva ore, iar pacientul va fi chemat peste câteva zile pentru reluarea procedurii. Pericolul creerii de căi false există mai ales în prezenţa inflamaţiei, care infiltrează ţesuturile schimbând reperele anatomice normale cunoscute şi modificând rezistenţa.

Scanned with OKEN Scanner